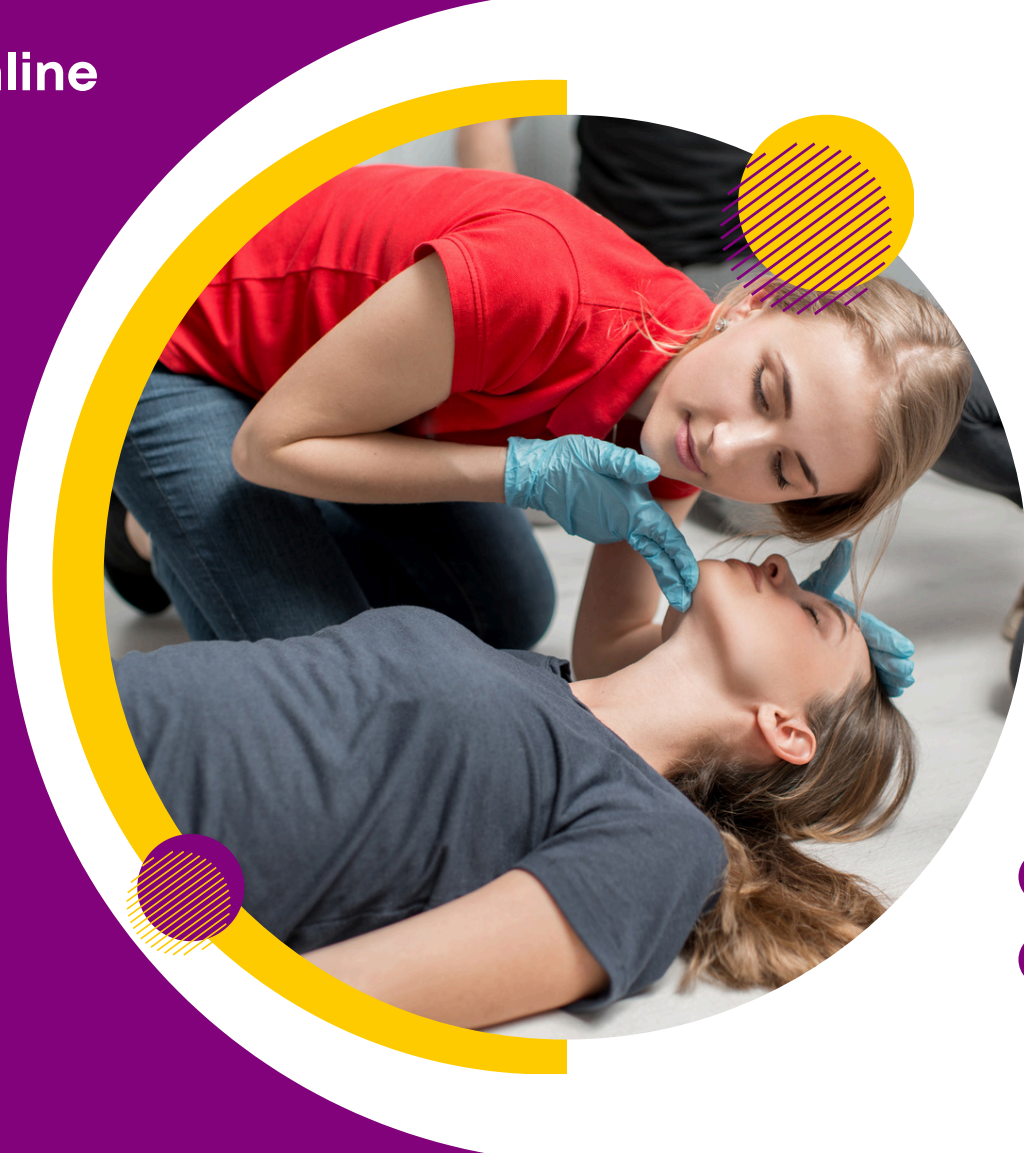

# Primeros Auxilios Avanzado

Curso Online



*Creado:*

**Tecnas Formación**

[www.formacioncursosonline.es](http://www.formacioncursosonline.es)

# ÍNDICE

## 01

### ANATOMÍA DEL CUERPO HUMANO I

---

- 1.1 Biología humana
- 1.2 Sistema óseo
- 1.3 La columna vertebral
- 1.4 El tronco

## 02

### ANATOMÍA DEL CUERPO HUMANO II

---

- 2.1 Miembros inferiores
- 2.2 Sistemas neuromusculares de los miembros inferiores
- 2.3 Vascularización de miembros inferiores
- 2.4 Vascularización de miembros superiores
- 2.5 La cabeza
- 2.6 Sistemas neuromusculares de la cabeza y vascularización

## 03

### ANATOMÍA DEL CUERPO HUMANO III

---

- 3.1 Boca, dientes, faringe y glándulas salivares
- 3.2 La laringe
- 3.3 El esófago
- 3.4 La tráquea y el pulmón

## 04

### ANATOMÍA DEL CUERPO HUMANO IV

---

- 4.1 El corazón
- 4.2 El riñón
- 4.3 El hígado
- 4.4 Los intestinos

## 05

### MANUAL DE PRIMEROS AUXILIOS

---

- 5.1 Aspectos de los primeros auxilios
- 5.2 Legislación en primeros auxilios
- 5.3 Valoración del estado del accidentado
- 5.4 Soporte vital básico, reanimación cardiovascular o rep

## 06

### OBSTRUCCIÓN DE LA VÍA AÉREA, ALTERACIÓN DE LA CONSCIENCIA Y QUEMADURAS

---

- 6.1 Obstrucción de la vía aérea por cuerpo extraño
- 6.2 Alteraciones de la consciencia
- 6.3 Quemaduras

## 07

### SHOCK, HEMORRAGIAS, TRAUMATISMOS, HERIDAS ELECTROCUCIÓN

---

- 7.1 Shock
- 7.2 Hemorragias
- 7.3 Traumatismos
- 7.4 Heridas
- 7.5 Electrocuación

## 08

### HIPOTERMIA Y CONGELACIÓN, INTOXICACIONES, PICADURAS DE INSECTOS Y ESGUINCES, LUXACIONES O DISLOCACIONES Y FRACTURAS. CUERPOS EXTRAÑOS EN OJOS, OÍDO Y NARIZ

---

- 8.1 Hipotermia y congelación
- 8.2 Intoxicaciones
- 8.3 Picaduras de insectos
- 8.4 Esguinces, luxaciones o dislocaciones y fracturas
- 8.5 Cuerpos extraños en ojos, oído y nariz

**DESCRIPCIÓN**

*Formación en atención sanitaria para cualquier tipo de personal sanitario o no, de forma que sea capaz de resolver una situación de emergencia.*

**A QUIÉN VA DIRIGIDO**

*A cualquier sector, tanto sanitario como personal no sanitario.*

**OBJETIVOS**

*Aportar conocimientos para que el alumnado sea capaz de saber reconocer una emergencia y de resolverla de forma ordenada.*

**SALIDAS LABORALES**

*Si el personal es sanitario, podrá reforzar conocimientos para ejercer en determinados servicios como urgencias, o cualquier área sanitaria. Si no es personal sanitario, será de ayuda para complementar formación, así como para actuar adecuadamente ante circunstancias de emergencia.*

# 01

## ANATOMÍA DEL CUERPO HUMANO I

### 1.1 Biología humana

La anatomía humana tiene distintos procedimientos para obtener su objetivo final. Todos se integran bajo la definición de técnicas anatómicas.

Las técnicas anatómicas se clasifican en:

- Técnicas de análisis: aquellas que descomponen la totalidad en sus partes.

Descompone el cuerpo humano en las partes que lo integran. El procedimiento que cumple con esta función es la disección anatómica.

- Técnicas de síntesis: consiste en reunir las partes para constituir un todo.

#### Definiciones

- **ORGANO:** cualquier parte del nuestro organismo dotado de una o más funciones.

Ej.: lengua, ojo, etc.

- **SISTEMA:** agrupación de los organismos del cuerpo humano que tienen el mismo origen embriológico

Ej.: sistema óseo, con aproximadamente 206 huesos.

- sistema articular “artrología” parte de la anatomía que estudia este sistema.
- sistema digestivo “esplacnología”.
- sistema muscular “miología” con aproximadamente 501 músculos.
- sistema circulatorio “angiología”.
- sistema respiratorio “neumología”.

Los sistemas encargados de hacer que los sistemas anteriores realicen su función son:

- SNC: estudiado por la neuroanatomía.
- Órganos de los sentidos: estudiado por la estesiología.
- Glándulas de secreción interna “endocrinología”.

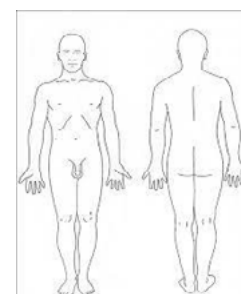
También podemos reunir los órganos por su semejanza personal, es decir, aparatos.

- **APARATO:** conjunto de órganos asociados por una semejanza funcional

#### La posición anatómica

Al referirnos al cuerpo humano lo consideraremos en una única posición.

“Cuerpo o individuo de pie, con los pies unidos por los talones formando 30°. Cabeza al frente y erguida, brazos y piernas totalmente extendidos. Palmas de las manos hacia adelante”.



#### Ejes

En el cuerpo humano existen tres ejes:

1. Eje vertical o longitudinal. Se extiende de arriba abajo o viceversa. con la persona erecta, de forma perpendicular al suelo, paralelamente a la línea de la gravedad.

2. Eje transversal u horizontal. Paralelo al suelo y discurre de un lado a otro del cuerpo.
3. Eje anteroposterior o sagital. También paralelo al eje del suelo, pero de delante hacia atrás o viceversa.

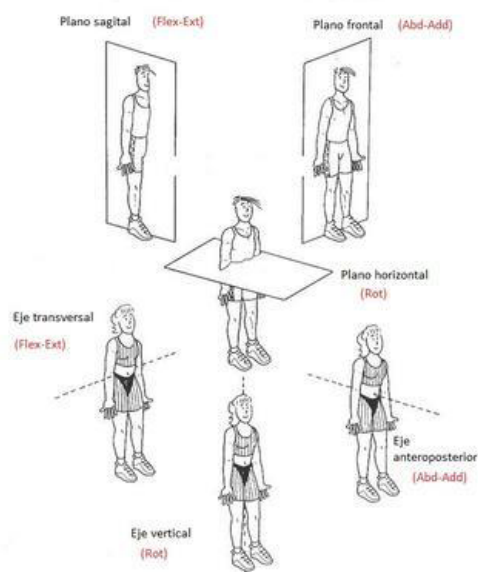
## Planos

Los tres ejes anteriores conforman los distintos planos\_:

1. Plano frontal o coronal: paralelo al hueso frontal o hueso coronal. de forma horizontal, divide al cuerpo en anterior o posterior
2. Plano sagital o medio: divide al cuerpo en dos mitades (derecha e izquierda). Perpendicular al plano coronal.
3. Plano horizontal o transversal: divide al cuerpo en una mitad superior o craneal y una mitad inferior o caudal.
4. Los planos oblicuos seccionan el cuerpo en direcciones que no son paralelas a ninguna de las anteriores

## Direcciones

1. Dirección craneal: hacia la cabeza.  
Ej.: el corazón es craneal respecto al útero.



2. Dirección caudal: hacia los pies.  
Ej.: el hígado es más caudal respecto al corazón.
3. Dirección anterior o ventral: más cerca del vientre.  
Ej.: el hígado es ventral respecto a los riñones.
4. Dirección posterior o dorsal: más cerca del dorso.  
Ej.: los riñones son más dorsales que el hígado.
5. Dirección proximal y distal: se aplica solo en el estudio de los miembros (el punto de referencia es la raíz del miembro).  
Ej.: la mano es más distal que el codo.

## Movimientos

**Flexión:** acercamiento de partes del cuerpo o de un mismo miembro entre sí, en dirección anteroposterior.

**Extensión:** separación entre partes del cuerpo o entre huesos, en dirección anteroposterior. Es el movimiento contrario a la flexión.

**Aproximación:** acercamiento de cualquier eje corporal hacia el plano medio. Este movimiento recibe el nombre de aducción.

**Separación:** movimiento que separa cualquier miembro del plano medio. Recibe el nombre de abducción.

**Rotación:** es el movimiento de giro sobre el eje de ese mismo segmento. Puede ser interna o externa

**Circunducción:** es la combinación de todos los anteriores.

## 1.2 Sistema óseo

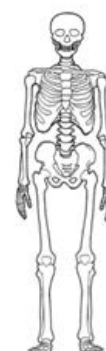Es el encargado de soportar el peso corporal. Sería ideal si fuese uno solo, pero seríamos inmóviles. Por ello, se divide en partes o elementos que reciben el nombre de huesos, existiendo en nuestro organismo unos 206 aproximadamente.

Pero para darse la movilidad necesaria, estos huesos necesitan de una conexión entre ellos. Ello vendrá dado por las zonas de articulación.

Existen dos formas de formación de hueso (osificación):

1. **Directa o en membrana:** son células procedentes del mesodermo, que se depositan y de forma súbita comienza la aparición de hueso. Recibe el nombre de osteoblasto esta diferenciación celular. Poco a poco va desapareciendo la célula, pero deposita sal y calcio. Un ejemplo claro de esta formación celular es la formación de huesos en la cabeza. Se da de forma lenta.
2. **Indirecta o cartilaginosa:** el hueso se forma gracias a un cartílago formado por células diferenciadas del mesodermo, denominadas condroblastos. Posteriormente, los encargados de la destrucción del cartílago serán los condroclastos, que darán paso a los osteoblastos que lo sustituirán por el hueso.

Existen también células destructoras de hueso, los osteoclastos.



## Según la morfología

Comparamos la altura, la anchura y la largura.

- **Hueso corto:** las tres anteriores son similares. Puede decirse que el hueso tiene forma cuboidea.

Ej. El hueso del tarso.

- **Hueso plano:** la altura y largura son mayores que la restante.

Ej. El esternón.

- **Huesos largos:** en este caso quien predomina es la longitud sobre las otras dos medidas.

Ej. El fémur.



Los huesos largos se dividen en tres partes: las epífisis, que son los extremos, donde diferenciaremos superior e inferior, y la diáfisis, que es el cuerpo del hueso, propiamente dicho.

### Según la estructura

Desde el interior hacia la superficie:

- Hueso esponjoso: es aquel formado por una masa porosa. En dichos huecos quedan alojadas células hematopoyéticas (formadoras de sangre). En ella no se forman leucocitos, pero glóbulos rojos y plaquetas sí.

Debido a la morfología, los huesos cortos y planos son todos esponjosos. En cambio, en los huesos largos, solamente serán esponjosos los extremos de este (la epífisis).

La diáfisis de huesos largos está formada por un canal ocupado por grasa, conocido como la médula ósea amarilla, o tuétano.

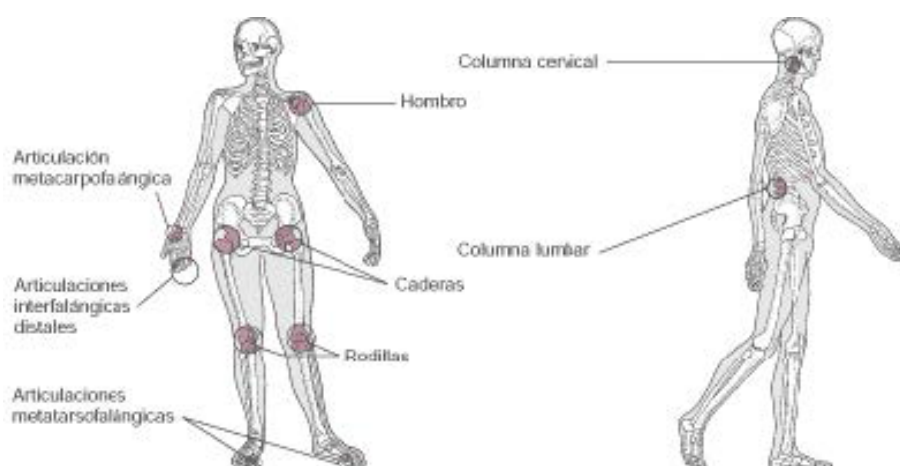
- Tejido cortical del hueso: es la parte compacta. No existe porosidad, y es la parte inmediatamente posterior al tejido esponjoso
- Membrana o periostio: es la parte más superficial. Es procedente del tejido embrionario y tiene capacidad de formar hueso. Se da en todos los huesos, cortos y largos.

Hay que mencionar, que, en adultos, el hueso está formado por las dos epífisis y la diáfisis. En cambio, en personas en edad de desarrollo, la unión entre la epífisis y la diáfisis no se encuentra osificada. A esta parte la conocemos como cartílago de crecimiento, también llamada metástasis.

### Las articulaciones

Gracias a las articulaciones existentes entre los huesos logramos la movilidad deseada. La articulación estará formada por dos superficies óseas concordantes, es decir, si una es cóncava, la otra será convexa. Pero para que esta movilidad se produzca, será necesario un cartílago que separe ambas superficies. Este cartílago es insensible, ya que, en el roce de uno con otro, no produce dolor. De no existir, el roce de hueso con hueso sería muy doloroso.

Además de este cartílago para favorecer el movimiento, existe una membrana que rodea toda esta superficie. La membrana sinovial, encargada de lubricar la zona para que el movimiento sea más suave. A su vez, todo lo anterior queda rodeado por la capsula articular, que protege las articulaciones, al dejarlas en el interior. Todo lo que queda dentro de la capsula, se denominara cavidad articular.





## Clasificación

Según el grado de movilidad, las superficies que enfrentan y los movimientos que permiten:

### 1. Diartrosis muy móviles:

- a. La enartrosis: se enfrentan una esfera maciza frente a una esfera hueca. Ejemplo de ello es el movimiento que realizan los huesos de la cadera. Permite todos los movimientos, incluida la circunducción.
- b. La condilia: una superficie elipsoide a frente a otra de la misma forma. Permite solamente flexión-extensión y aproximación-separación
- c. El encaje recíproco o en silla de montar: son superficie convexa contra cóncava en ese mismo sentido. Ejemplo de ello es la que se forma entre el yunque y el estribo.
- d. Trocoide: son superficies con final en cilindros, donde encaja el cóncavo con el convexo. Ejemplo de ello es la articulación del codo. Posee movimiento de rotación
- e. Artrodias: solo permite movimiento de deslizamiento, puesto que ambas superficies son planas.

### 2. Anfiartrosis de movilidad media.

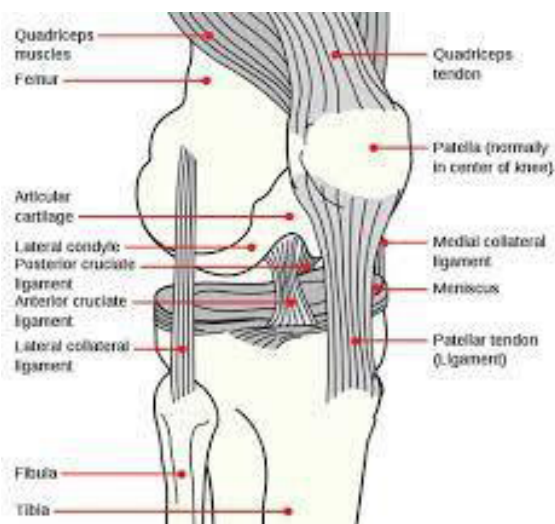
La movilidad es reducida porque ambas superficies del hueso están entre un ligamento interóseo. Ejemplo de ello es la unión de los huesos de la columna vertebral.

### 3. Sinartrosis inmóviles:

Sin movilidad alguna. Ejemplo de ello son la unión entre los huesos del cráneo.

Hemos citado anteriormente casos en los que las superficies enfrentadas son concordantes. Pero también se pueden dar dos huesos convexos. En estos casos, contamos con dos elementos:

- Rodete articular: se adhiere a la forma de uno de los dos huesos, y se adapta a la forma de la otra superficie.
- Menisco articular: anillo que rodea ambas superficies, proporcionando además la separación deseada, adaptándose a ambas caras de los huesos enfrentados.

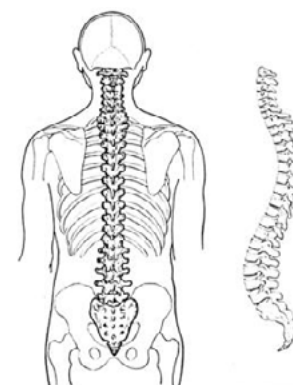

### 1.3 La columna vertebral

También conocida como raquis óseo. Tiene tres funciones muy importantes:

1. Dar soporte a todo el cuerpo humano. Encargada de transmitir el peso desde el tronco, miembros superiores e incluso miembros inferiores.
2. Sirve de eje al cuerpo.
3. Aloja dentro de sí a la medula espinal, dentro del conducto raquídeo.

Para todas las funciones anteriores, sería ideal que fuese rígida. Pero limitaría todos los movimientos. Por ello, está compuesta de vértebras, que son piezas óseas muy cortas, que permiten la movilidad del tronco. Dependiendo del lugar en el que se encuentre la vértebra, tendrá un nombre u otro, una forma característica, y una función distinta.

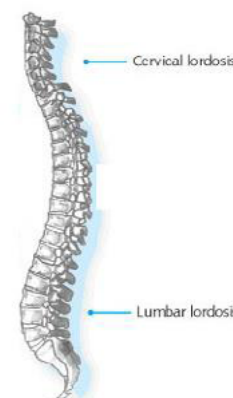

Existen cinco regiones:

1. Región cervical: 7 vértebras
2. Región dorsal o torácica: 12 vértebras
3. Región lumbar: 5 vértebras
4. Región sacra: 5 vértebras (las cuales forman el sacro).
5. Región coccígea: de una a tres vértebras atrofiadas. En algunas especies son las encargadas de dar movilidad al rabo.

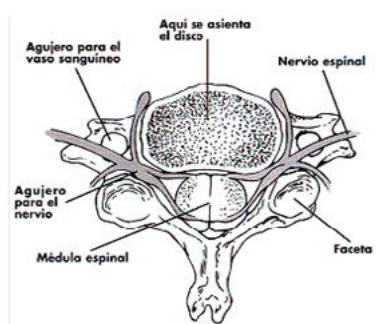
La columna no solo tiene las propiedades anteriormente citadas. Además, presenta distintas curvaturas para que la posición anatómica sea posible.

- Vista frontal: la columna no es totalmente vertical. Presenta una curvatura cóncava llamada escoliosis fisiológica.
- Vista lateral: presenta dos curvaturas de concavidad posterior, y dos de concavidad anterior. La primera recibe el nombre de lordosis cervical o lumbar. La concavidad anterior se llama cifosis dorsal o sacra. El ángulo formado entre la lordosis cervical y la cifosis dorsal se llama promontorio.



#### Estructura de las vértebras tipo

Existe un modelo de vértebra, que es la más común dentro de la columna. Se caracteriza por poseer un cuerpo vertebral, de cuyos extremos posteriores salen dos arcos neurales, que bordean a la medula espinal, uniéndose por detrás de la misma.



Entre el arco neural y el cuerpo vertebral hay un espacio o agujero vertebral. La suma de todos estos espacios conformara el conducto raquídeo.

De los arcos neurales, pueden darse distintas morfologías.

- Apófisis espinosa: hacia atrás, y es el único que está en línea media.
- Apófisis transversas: una mirara hacia la derecha y otra hacia la izquierda.
- Apófisis articular: saldrá de las articulaciones vertebrales hacia arriba y hacia abajo. Esta apófisis puede ser derecha o izquierda.

### Características de las vértebras

- **Cervicales:** son las encargadas de soportar el peso de la cabeza. Son pequeñas y con poco grosor. Sobre el borde superior presentan unos salientes en forma de uñas llamadas apófisis unciformes.

El agujero vertebral es grande, con forma de triángulo isósceles. Las apófisis transversas son bituberculosas, es decir, poseen dos terminaciones.

Presenta el agujero intertransversario. Estos pueden estar en las siete vértebras cervicales, pudiendo faltar en la última. Son recorridos por los vasos vertebrales (solo hasta la sexta).

Las apófisis articulares son muy planas y horizontales debido al poco peso que soportan.

La apófisis de la séptima vértebra es única y muy grande y recibe el nombre de vértebra prominente.

Algunas vertebras tienen nombre propio: la primera se llama atlas, y se articula en su parte superior con el cráneo. La segunda vértebra se denomina axis. Es el cuerpo vertebral de la primera, soldado a la segunda.

- **Dorsales:** con cuerpo más grueso y cilíndrico. Su agujero vertebral es menor que el cervical, por lo que hay menor movilidad

- **Lumbares:** los cuerpos vertebrales son de gran grosor, y el agujero vertebral es de gran tamaño

- **Sacra:** al ser cinco vertebras soldadas, se da una articulación sinartróscasinostosis. La cara posterior del sacro es rugosa, y la anterior es lisa. En la cara media posterior, hay un saliente conocido como cresta sacra media. En la cara lateral del sacro hay unas superficies articulares que son las carillas auriculares, en forma de oreja.

### Articulaciones de la columna vertebral

El espacio único entre dos vértebras da como resultado un movimiento muy limitado. Sin embargo, la unión de estos movimientos permite una movilidad amplia de la columna, pudiendo realizar movimientos deflexión-extensión, lateralización (izquierda y derecha) y giro (rotación).

Entre las vértebras primera y segunda se da una articulación tipo trocoides (articulación atloaxoidea).

A partir de la unión de los cuerpos vertebrales se da una articulación anfiartrósica (mediana), gracias a un ligamento interóseo, conocido como disco intervertebral.

El disco intervertebral posee dos partes a destacar:

- Porción periférica y fibrosa: anillo fibroso.
- Porción central de aspecto mucoide espeso: núcleo pulposo.

Hernia discal: es la salida del núcleo pulposo hacia atrás, por rotura de la porción fibrosa del disco por deshidratación, quedando comprimido el nervio raquídeo.

## Ligamentos

Existen unos ligamentos encargados de evitar el desplazamiento de las vértebras, reuniéndolas por su cara anterior. Este ligamento recibe el nombre de ligamento vertebral común anterior. Va desde la región cervical hasta la sacra.

El ligamento encargado de sostener a las vértebras por la parte posterior para evitar su desplazamiento recibe el nombre de ligamento vertebral común posterior.

El resto de los ligamentos quedan situados a lo largo de las vértebras no membranas.

Ligamento interespinoso: entre las apófisis espinosas.

Ligamento intertransversario: entre las apófisis transversas.

Ligamento interpaginar: entre dos láminas, se cargan de grasa y reciben el nombre de ligamentos amarillos.

## 1.4 El tronco

El tronco está formado por tres cavidades:

1. Cavidad torácica.
2. Cavidad abdominal.
3. Cavidad pélvica.

### 1. Cavidad torácica:

En su interior se encuentran los órganos vitales, el corazón y los pulmones. El tórax se encuentra dispuesto de manera que protege fielmente a los órganos que alberga. Se trata de una caja cerrada, para evitar agresiones. Por ello, se forman los arcos llamados costillas (doce pares), salientes de las metámeras dorsales.

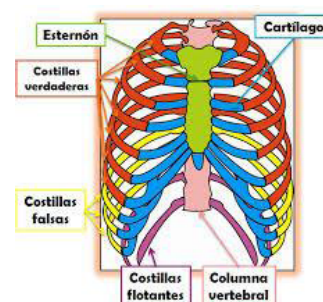
Se dice que es una caja cerrada porque se unen en su parte anterior al tórax, y en su parte posterior a la columna vertebral.

Las costillas serán articuladas con las vértebras dorsales y con las apófisis transversas.

El esternón es un hueso plano situado en la línea media anterior del tórax. Tiene forma de espada y consta de tres partes.

- Mango o mambrio (parte superior).
- Cuerpo (parte media).
- Apófisis xifoide (parte inferior).

El arco costal, es la unión entre una costilla y un cartílago. Es una articulación sinartróscasincondrósica. Las siete primeras costillas terminaran mediante un cartílago costal en el esternón, de forma directa.



La 8ª, la 9ª, y la 10ª terminan brevemente en un cartílago común que acaba en el esternón. Son las conocidas como costillas falsas.

La 11ª y la 12ª no terminan en el esternón y son las conocidas costillas flotantes.

El espacio existente entre costilla y costilla se denomina espacio intercostal. Se dan entre ellos tres bandas musculares:

- Músculo intercostal interno: es el músculo encargado de la espiración.
- Músculo intercostal medio: también se encarga de la espiración.
- Músculo intercostal externo: es el músculo espirador.

De su correcto funcionamiento dependerá que nuestros pulmones funcionen o no.

Cuando los dos primeros se contraen, obligan a bajar las costillas, ejerciendo presión sobre los pulmones, llevando con ello a la salida de aire.

Cuando el músculo intercostal externo (es el más superficial) se contrae, acerca las costillas inferiores hacia las superiores produciéndose la inspiración de aire, aunque no sería posible sin el diafragma, que es quien realmente se encarga de dicha actividad.

Todo lo anterior se encuentra regado por la arteria y la vena intercostal, quienes además del nervio intercostal, se encuentran entre el músculo intercostal interno y el medio.

Los músculos vertebrales se disponen por detrás de la columna vertebral. También encontraremos músculos originados en la parte ventral y que han sido desplazados

Son los encargados de la erección de la columna, y de la bipedestación.

Diferenciamos dos grupos:

- Músculos profundos: pequeños, cortos, y cercanos a las vértebras.
- Músculos superficiales: bandas largas en dirección de profundo-superficial y desde la línea media hacia afuera.
- Músculos extrínsecos superficiales o emigrantes de la espalda, son originados en la zona ventral y desplazados hacia la espalda.

## **2. Cavidad abdominal**

El abdomen se divide en diferentes partes: techo o pared superior, pared posterior, paredes laterales, pared anterior y suelo.

El techo coincide con el suelo de la cavidad torácica. Aquí encontraremos el diafragma, que es un músculo abovedado donde se distinguen dos partes.

- Parte central aponeurótica: llamada centro frénico que tiene forma de trébol
- Porción periférica, quien une la parte posterior del centro frénico a la columna vertebral, por la pared lateral con las costillas y por la anterior al esternón.

Al encontrarse el diafragma en un paso delicado, lo atraviesan distintas estructuras gracias a ciertos orificios:

- Orificio aórtico: paso de la aorta descendente del tórax.
- Orificio vena cava inferior: en el centro frénico, en sentido craneal, del abdomen al tórax.

Estos orificios a veces se agrandan y pasan estructuras abdominales al tórax y viceversa. A esto se le llama hernia diafragmática.

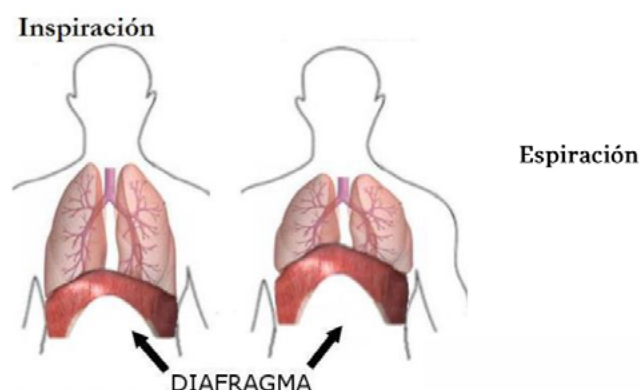
### Funciones del diafragma:

1. Función respiratoria: gracias a sus fibras y a su gran capacidad de aplanamiento, aumenta el diámetro vertical del tórax favoreciendo el llenado de pulmones.
2. Participa en la compresión ejercida para la salida de estructuras abdominales, colaborando en la salida de elementos de excreción.

Existen diferencias entre el hombre y la mujer a la hora de la respiración. En el caso del hombre es más diafragmática, siendo al contrario en el de la mujer. Ello es debido a que la mujer, en los meses de gestación, puede ver anulada la respiración diafragmática. De ahí, que sea en este sexo más torácica.

La pared posterior del abdomen viene dada por la línea media posterior de la región lumbar. En su cara posterior existen dos musculaturas importantes: una la región lumbar o cuadrados de los lomos, y otra es el psoas iliaco más profundo que el anterior.

Con respecto a la cara anterior y paredes laterales estarán protegidas por el músculo transverso del abdomen, el músculo oblicuo interno, y el músculo oblicuo externo.

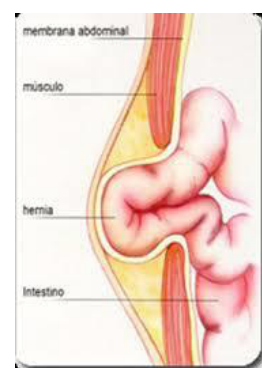

Podremos comprobar que no existe ningún tipo de defensa ósea en la cavidad abdominal, pero los tres músculos anteriormente citados tienen una capacidad llamada de “vientre en tabla”, que proporciona rigidez a la cara anterior del abdomen.

En las caras laterales de la línea media anterior nos encontramos con el músculo recto anterior del abdomen.

Cada músculo va recubierto por una bolsita llamada fascia muscular, que se encarga de recoger las fibras musculares evitando su dislocación en casos de contracción muscular. También se encarga de la separación entre los distintos músculos.

Llamaremos hernia supraumbilical o infraumbilical a las producidas a nivel de la línea alba, de forma interna.



A nivel de la porción antero-inferior encontraremos la zona inguinal, los conductos inguinales, que son originados por la emigración de los testículos del hombre y del ligamento redondo de la mujer. Se da aquí un nuevo punto débil donde puede producirse una hernia inguinal.

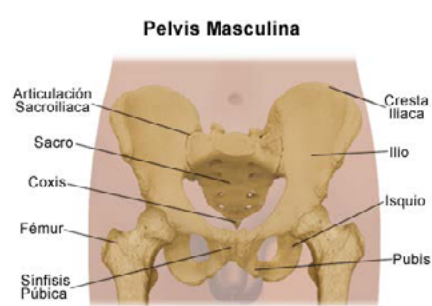
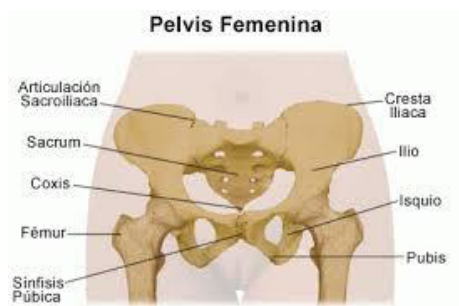
### 3. Cavity pélvica

Distinguiremos a nivel de las paredes las tres estructuras siguientes:

- Techo: coincide con el suelo abdominal, recubre las vísceras abdominales.
- Suelo pélvico: (periné) cierra el tronco.
- Paredes óseas: hablamos del sacro y los dos huesos iliacos o coxales, constituidos por isquion (delante y debajo), pubis (delante y arriba) e íleon (detrás y arriba). Estos tres huesos tienen como articulación una sinartrosis sinostósicas, puesto que son originados por cartílagos.

Los tres se unen de la siguiente manera: el íleon y el pubis por la rama horizontal, y el pubis y el isquion por la isquiopubial, originando el agujero obturador. Por delante, el pubis se une a los huesos coxales, llamándose sínfisis del pubis. Los huesos coxales se articulan con el sacro con la articulación sacroilíaca.

Cuando se articulan las regiones de las paredes de la pelvis se forma un anillo conocido como pelvis ósea. Esta será la encargada de transmitir el peso a los miembros inferiores y de albergar las vísceras de la pelvis.



# 02

## ANATOMÍA DEL CUERPO HUMANO II

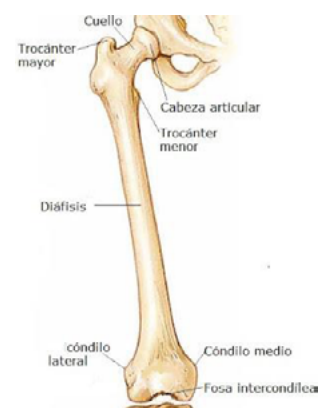
### 2.1 Miembros inferiores

Es muy importante la articulación de la cadera, donde se ancla el fémur. Este tiene dos salientes:

- Trocánter mayor: hacia arriba y afuera
- Trocánter menor: hacia dentro.

La cabeza femoral es quien articula con la cadera. Dicha articulación está muy protegida por numerosos ligamentos, que desempeñan una función activa para evitar la separación de la cadera.

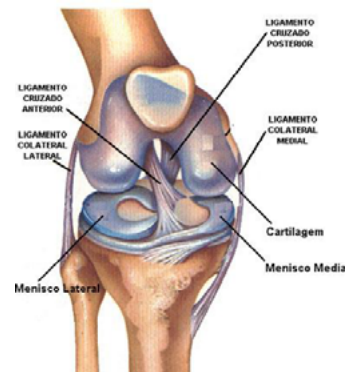También es ayudado por músculos que mantienen en el lugar adecuado a la cabeza del fémur en el interior de la cadera.



Estaríamos hablando de la epífisis superior del fémur. En el caso de la diáfisis, es un cuerpo compacto, ya que soporta gran parte del peso del cuerpo.

Con respecto a la epífisis inferior, tiene dos superficies inferiores, y una más superior, conocida como rotula.

Estas dos superficies inferiores son los cóndilos femorales que se articulan con la tibia, rodeados por fibrocartílagos, llamados meniscos (externo e interno). Ello le proporciona a la rodilla movimientos de flexión-extensión, y también de rotación cuando tenemos la rodilla en el aire. Esta rotación se ve limitada por los ligamentos cruzados. También se encuentra reforzada dicha articulación por los ligamentos rotulianos.



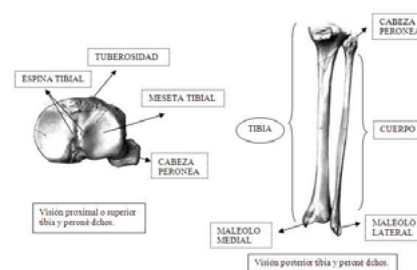
#### 1. La pierna: conoceremos.

- La tibia, gruesa y sólida, en posición media interna.
- El peroné, menos resistente, en posición externa.

El peroné se articula por sus epífisis superior e inferior, y su diáfisis es de forma triangular. El borde anterior de la diáfisis se conoce como espinilla. Entre las epífisis distales o inferiores de la tibia y el peroné destacan unos salientes, los maléolos.

- Maléolo interno: en la tibia.
- Maléolo externo: situado en el peroné.

La conexión de la tibia y el peroné está preparada para articular con el astrágalo, estableciéndose así la articulación del tobillo. Es reforzada por ligamentos laterales, y permite la flexión-extensión. Otras articulaciones serán las encargadas de la rotación y la lateralización.





**2. El pie:** integrado por tres partes: el tarso, el metatarso, y las falanges.

Huesos del tarso: astrágalo, calcáneo, escafoides, cuboides y tres cuñas: interna, media y externa.

Huesos del metatarso: 1º al 5º empezando de dentro a fuera, y extremo posterior o proximal (base del metatarsiano), diáfisis, extremo anterior o distal (cabeza del metatarsiano).

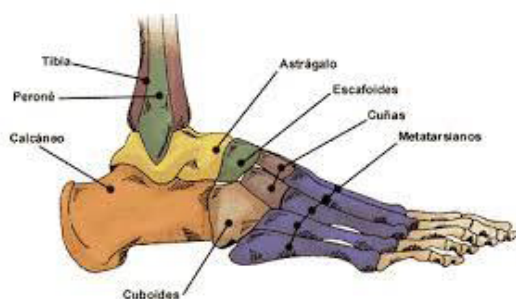
Las falanges: tres en los cuatro últimos dedos: proximal, media y distal; y dos en el primer dedo: proximal y distal.

El contacto del pie con el suelo se hace por tres puntos:

- En el talón.
- En la cabeza del primer y quinto metatarsiano.

Todas las articulaciones del pie están protegidas por los ligamentos interóseos. Dos de ellos se encargan de mantener el pie en forma de bóveda. Son auténticos tensores y se encargan de que el pie se apoye en esos tres puntos.

- Ligamento transversal o transverso plantar.
- Ligamento anteroposterior o gran ligamento plantar.



## 2.2. Sistemas neuromusculares de los miembros inferiores

Llamaremos sistema neuromuscular a la unión de un nervio y los músculos que depende de él. Si el nervio no funciona, el músculo no funcionara.

Todos los músculos se fijan por sus extremos a superficies: puntos de inserción. Estos se sitúan habitualmente sobre esqueletos (musculo-esqueléticos). Si en vez de insertarse en el esqueleto, se hace sobre la piel, serán musculo-cutáneos.

Todo músculo al contraerse tiene un anclaje fijo, llamado inserción de origen y un punto móvil, la inserción terminal.

La contracción de un músculo acerca el punto móvil al fijo. La mayoría de los músculos participa en más de un movimiento.

Con respecto a los miembros inferiores, los encargados de proporcionar el movimiento son dos plexos, procedentes de ramas anteriores de los nervios raquídeos: 2º, 3º, 4º y 5º lumbar y 1º, 2º, 3º sacro. Hay dos plexos:

- *Plexo lumbar*: procedente de la unificación de las ramas anteriores de los nervios raquídeos 2º, 3º y 4º lumbar.

Una vez reunidos del plexo lumbar salen dos nervios terminales: el nervio obturador y el crural o femoral.

El obturador inerva al aproximador mayor, menor y mediano, y al obturador externo. Están localizados en la cara interna del muslo y son los encargados de la aproximación.

El crural o femoral inerva a los músculos de la rodilla: el psoas iliaco, el psoas menor, los cuádriceps crurales, el sartorio y el pectíneo. Están localizados en la cara anterior y son los encargados de la forma del muslo.



El cuádriceps se subdivide en vastos interno y externo, músculo crural y recto anterior, cuyas terminaciones forman un único tendón, el tendón rotuliano.

- *Plexo lumbosacro*: a partir del 5º lumbar y 1º, 2º, y 3º sacro, los cuales se unifican para formar en nervio ciático mayor (es el más largo y grueso del organismo). El músculo del plexo sacro es el glúteo: mayor, mediano y profundo.

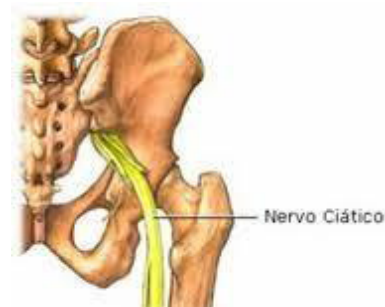
El glúteo mayor es el utilizado para levantarnos y los otros dos son los encargados de la marcha.

Los glúteos se encuentran inervados por dos nervios:

- El nervio glúteo superior, que inerva al mediano y profundo
- El nervio glúteo inferior, que inerva al glúteo mayor.

*Nervio ciático mayor:*

Sale de la pelvis hacia la cara posterior del muslo, hasta descender por la rodilla, dividiéndose en ciático poplíteo interno y ciático poplíteo externo. Cuando el nervio ciático mayor no funciona correctamente imposibilita el movimiento de extensión del muslo sobre la pelvis y la flexión de la pierna sobre el muslo.



## 2.3 Vascularización de miembros inferiores

Podríamos definir la vascularización como la llegada de vasos a los tejidos, pero abarca tanto al aporte sanguíneo, al retorno sanguíneo, y al retorno linfático. Hablamos entonces de circulación arterial, circulación venosa y retorno linfático en sí.

Pero ¿Qué es la linfa?

La linfa es un líquido exudado por nuestros vasos sanguíneos, quedando en el espacio intersticial (en el espacio intercelular). Este líquido es recogido y retornado por el sistema linfático, donde se encuentran los linfocitos. Pero este sistema, se puede obstruir, produciendo acumulación de líquido en determinadas partes del cuerpo. Esto se conoce como elefantiasis.

Con respecto al aporte sanguíneo, explicaremos que las venas, arterias y nervios, son los mismos desde un origen, solo que van cambiando de nombre conforme se van distribuyendo por el organismo. Entonces, tomaran el nombre del lugar de paso.

La arteria que irriga el miembro inferior es la femoral, procedente de la iliaca externa, que a su vez procede de la iliaca común, junto con la iliaca interna o hipogástrica. La externa cambia de nombre al pasar por el pliegue inguinal, pasando a llamarse femoral, mientras que la iliaca interna vasculariza las vísceras pélvicas.

La femoral será encargada de la irrigación de todo el miembro inferior, excepto de los glúteos, donde es encargada la interna.

## 2.4 Vascularización de los miembros superiores

### 1. Arterias

La encargada de irrigar el miembro superior es la arteria axilar. Su origen es la arteria subclavia. Una de sus principales zonas de irrigación es el cuello y el tórax, además del resto del miembro superior.

Surge de la bifurcación de arterias procedentes del tronco arterial braquiocefálico.

Al llegar a la altura de la diáfisis humeral recibe el nombre de arteria humeral, que será la encargada de acompañar al nervio radial. Al llegar a la flexura del codo se divide en dos ramas terminales:

- La arteria radial, que acompaña al hueso radial.
- La arteria cubital (medial).

Vascularizarán esta zona hasta llegar a la mano, donde se formarán los arcos arteriales palmares (el superficial, el posterior y el profundo)

A esta altura se organizan redes para dar seguridad a la zona. Son arterias de distintos orígenes. Esto lo conocemos como anastomosis. Se dan entonces tres redes: la red escapular, la red del codo y la red de la mano.

En la muñeca, quedara también protegida por el tendón supinador largo.

## 2. Venas

En el caso del retorno venoso es igual que en miembros inferiores. Habrá un sistema venoso profundo, y otro superficial.

- Sistema venoso profundo.

Al acercarse a la zona axilar, se convertirá en vena axilar, quien se convertirá posteriormente en subclavía. Posteriormente buscare la zona yugular (vena yugular interna) para formar el tronco venoso braquiocefálico.

- Sistema venoso superficial.

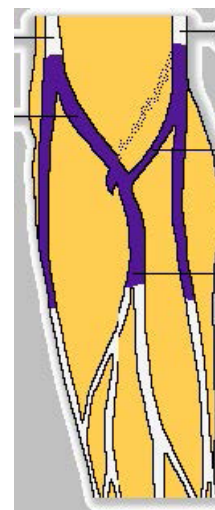
No depende del movimiento de los músculos, como le ocurre al sistema venoso profundo. Están localizadas en la zona anterior del brazo. Se forman en la punta de los dedos y confluyen en la muñeca formando tres vasos venosos: vena radial superficial (externa), vena mediana, vena cubital superficial (interna).

La mediana al llegar al codo dará dos ramas, la interna y la externa, que se unen con la vena cubital superficial. La externa se unirá con la radial superficial.

La unión de la vena cubital con la interna forma la vena basilíca y la radial con la externa forman la vena cefálica.

La basilíca se profundiza a la altura del humero, para unirse a la vena humeral. La cefálica desembocará directamente en la axilar.

Se constituye así la M venosa.



## 3. Sistema linfático

En el caso del miembro superior, los ganglios linfáticos se reúnen en la flexura del codo (de 1 a 3), en el axilar (desde 25-35). Va la linfa desde las mamas hasta la axila.

### 2.5 La cabeza

Principalmente tenemos que distinguir dos tipos de huesos. Los de la cara, y los del cráneo.

#### El cráneo

En el cráneo hay ocho huesos, algunos son pares, y otros impares:

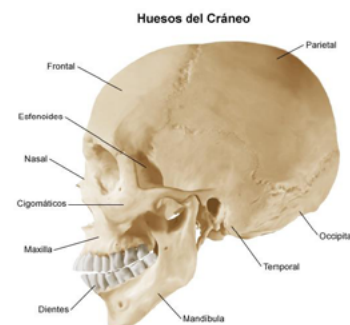- Pares: los parietales y los temporales.
- Impares: el frontal, el etmoides, el esfenoides y el occipital.

El cráneo se divide en bóveda y base.

Colaboran en la formación de la bóveda el frontal, ala mayor del esfenoides, los parietales, los temporales y el occipital. Son huesos planos y regulares. En cambio, en la base serán irregulares y rugosos.

Distinguiremos cinco capas en los huesos de la bóveda, desde la parte más superficial a la más profunda:

- Pericráneo.
- Tabla externa.
- Diploe.
- Tabla interna.
- Duramadre.



Los huesos en el cráneo se unen mediante suturas. Estas reciben nombres dependiendo del lugar que unen:

- Sutura metópica o interfrontal.
- Sutura fronto-parietal o coronal.
- Sutura interparietal o sagital.
- Sutura parieto-occipital o lambdoidea.
- Sutura temporoparietal o escamosa.

La agrupación de suturas recibe el nombre de fontanela. Están cerradas por un tejido conjuntivo y hay dos impares y medias y cuatro pares y simétricas.

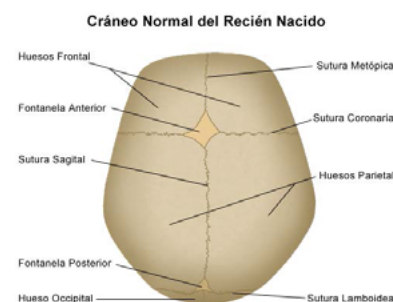• Impares y medias:

- Fontanela anterior o bregmática (unión de los parietales y el frontal).
- Fontanela posterior o lambdoidea (unión del occipital con los parietales).

. Pares y simétricos:

- Fontanela esfenoidea (unión del frontal, parietal, ala mayor del esfenoides y temporal).
- Fontanela mastoidea (unión del parietal, occipital y temporal).

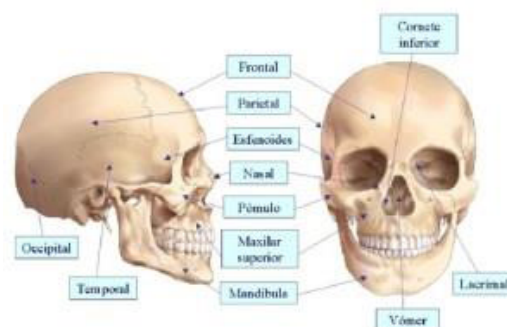
Al igual que la bóveda se divide en distintas suturas y fontanelas, la base se subdivide en fosas: fosa cerebral anterior, media y posterior.



**La cara**

Está formada por 15 huesos y se le denomina el viscerocráneo. Se dividen en impares y pares de forma media y bilateral respectivamente.

- Impares y medios: maxilar inferior, moides, vómer.
- Pares y bilaterales: maxilar inferior o mandíbula, maxilares superiores, molares o cigomáticos, propios de la nariz, huesos lacrimales, los palatinos y los cornetes inferiores.



## 2.6 Sistemas neuromusculares de la cabeza y vascularización

Cabe destacar la organización neuromuscular masticadora, cuyos músculos ejercen su acción sobre la articulación temporomandibular.

Dividiremos los músculos en elevadores, depresores, propulsores, retropulsores y lateralizadores.

Son una serie de músculos los encargados del movimiento más importantes, el cierre de la boca. Son siete los encargados de este movimiento, y con ello, de la masticación.

El nervio encargado de movilizar los siete músculos anteriores es conocido como nervio masticador. Su origen se encuentra en el encéfalo, por ello es un nervio craneal. Los nervios craneales son doce pares, y se numeran según su origen de delante a atrás. El más lejano a la frente es el 12º.

El masticador es un nervio motor, el 5º. Pueden ser motores, sensitivos o mixtos. Otro nervio importante, será el facial, porque de él dependen los gestos de la cara. También es componente motor, y es el séptimo.

### **La lengua**

La lengua es una víscera muscular anterior, impar y encargada de la deglución, la fonación, la succión y la masticación.

La lengua se encuentra musculada por:

- Los músculos intrínsecos de la lengua: con origen y fin en la lengua
- Los músculos extrínsecos de la lengua: con origen fuera de la lengua y fin en la lengua.

El más importante es uno extrínseco, el músculo genio-gloso, ya que debido a él es el tamaño de la lengua. Es el encargado de llevar la lengua hacia atrás (istmo de las fauces). Puede llegar a originar asfixia.

La inervación será dada por el nervio hipogloso, que es motor, y constituye el 12º nervio craneal.

Si este nervio se anula, en reposo la lengua estará en el lado sano. Al sacarla, se desviará hacia el lado enfermo.

### **El ojo**

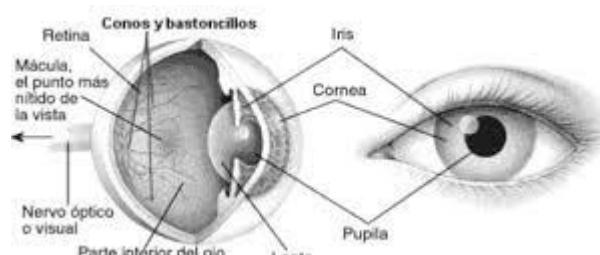
Capa más interna del ojo formada por fibras nerviosas que contienen fotorreceptores, retina'. Esta estructura retiniana es el núcleo del órgano del sentido de la vista.

La retina recibe una pequeña imagen invertida de ese mundo exterior, transmitida por el sistema óptico formado por la córnea y el cristalino. El ojo es así una pequeña 'cámara oscura'. La lente del cristalino altera su forma para enfocar la imagen, pero esa capacidad adaptativa se va perdiendo con la edad, por lo que perdemos capacidad visual óptica.

El ojo es capaz de adaptarse a distintos niveles de iluminación gracias a que el diafragma formado por el iris puede cambiar de diámetro, proporcionando un agujero central (la pupila) que varía entre 2 mm (para iluminación intensa) y 8 mm (para situaciones de poca iluminación).

Existen dos grupos: extrínsecos del ojo e intrínsecos del ojo.

1. Músculos intrínsecos del ojo: están localizados dentro del globo ocular. Son lisos: músculo ciliar, músculo esfínter de la pupila y músculo dilatador de la pupila.
2. Músculo extrínseco del ojo: son voluntarios y se agrupan para formar tres sistemas nerviosos musculares. El SNM motor ocular común, SNM motor ocular, troclear o patético, SNM del motor ocular externo.



Diremos que los nervios de la cabeza se subdividen en tres ramas:

1. La rama oftálmica: que abarca la frente, las cavidades orbitarias y las fosas nasales.
2. En nervio maxilar: parte superior mandibular, mitad de la arcada dentaria superior y la mejilla.
3. La rama mandibular. Se encarga de la sensibilidad de la piel de la mandíbula, de la arcada inferior y de la sensibilidad de la lengua.

## El cuello

Es el punto de conexión entre la cabeza y el cuello. En él se alojan glándulas endocrinas, ganglios linfáticos, vasos....

Distinguiremos la parte anterior del cuello y la posterior.

En cuanto a la organización muscular, pueden ser autóctonos o emigrados:

1. Autóctonos: los prevertebrales y los escalenos.
2. Emigrados: el esternocleidomastoideo y el hioideos.

Encargado de la inervación será el plexo cervical, es decir, la suma de C1, C2, C3, y C4. Surge el nervio frénico.

### 1. Arterias

La vascularización viene dada por cuatro troncos arteriales, con representación bilateral, de idéntica distribución. La parte izquierda procede del cayado aórtico, y la derecha del tronco braquiocefálico. Este a su vez tiene su origen en la arteria carótida común y la subclavia. Al pasar por detrás de la clavícula recibe el nombre de arteria axilar.

La arteria subclavia vimos anteriormente que daba una serie de ramas:

1. La arteria vertebral.
2. La arteria mamaria interna.
3. La arteria tiroidea inferior.

4. La arteria cervical ascendente.
5. La arteria cervical trasversa.

La arteria subclavia también da la rama torácica, encargada de las tres primeras arterias intercostales.

Otro gran tronco arterial es la arteria carótida común. Esta se subdividirá en:

- Arteria carótida interna, que a su vez da lugar a:
  - Arteria central de la retina
  - Arterias ciliares
  - Arterias etmoides
  - Arteria lacrimal
  - Arteria nasal
- Arteria carótida externa, da como colaterales:
  - Arteria tiroidea superior
  - Arteria facial
  - Arteria lingual
  - Arteria occipital

## 2. Venas

El retorno venoso tiene una actividad compleja. La vena yugular interna recoge la sangre venosa del encefalo y baja recorriendo el cuello hasta llegar a la subclavia del mismo lado.

De dicha unión surgirá el tronco braquiocefálico (izquierdo y derecho). Cuando ambos se unan, formaran la vena cava superior, que irá en busca de la aurícula derecha.

Fruto de la unión de la vena yugular externa y la maxilar interna se forma la vena yugular externa. La vena yugular anterior recogerá la sangre de la parte delantera y la vena yugular posterior recogerá la sangre de la columna vertebral.

## 3. El sistema linfático

Los ganglios recogerán la linfa y la mandaran a los ganglios cervicales, quienes forman cadenas en las proximidades de los flexos cervicales.

Toda la linfa de la parte derecha del cuello termina en la gran vena linfática, y toda la linfa de la mitad izquierda la recogerá el conducto linfático.



# 03

## ANATOMÍA DEL CUERPO HUMANO III

### 3.1 Boca, dientes, faringe y glándulas salivares

En este apartado estudiaremos la esplanología, que es el estudio de las vísceras. El encéfalo no se trata como una víscera.

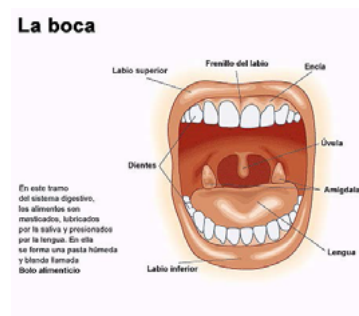La boca es el primer órgano del sistema digestivo del cual se compone el esófago y los intestinos gruesos y delgados, la boca tiene como función recibir alimentos del cual los descompone en pequeños pedazos para después pasar por la garganta y bajar por el esófago llegando al estómago.

#### Cavidad bucal

Está constituida por dos espacios. El que se encuentra por fuera de la arcada dentaria, vestíbulo de la boca, y el que se encuentra por dentro, que es la cavidad bucal en sí.

Dentro de la cavidad bucal distinguiremos:

1. Paredes.
2. Techo o bóveda palatina: formada por el paladar duro (parte anterior) y el paladar blando (parte posterior). También encontramos un saliente llamado campanilla o úvula.
3. Laterales.
4. Suelo.



Existen dos orificios: el anterior, limitado por los labios, y el posterior, que comunica la boca con la faringe.

#### Lengua

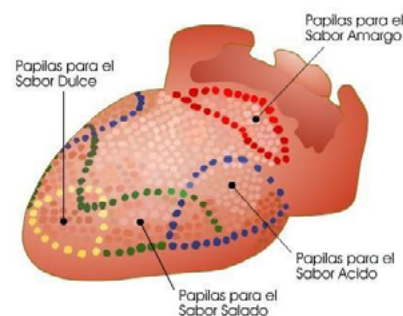
Está formada por dos partes: una posterior, donde se fija, y otra anterior, móvil o libre.

Tiene dos caras:

1. Una dorsal, más gruesa que la ventral, donde se encuentra el sentido del gusto, y las papilas gustativas. Estas ayudaran a reconocer los cuatro tipos de sabores: ácido, amargo, dulce y salado.
2. Una ventral: es más fina y se apoya en el suelo de la boca.

La lengua se fija al suelo gracias al frenillo mucoso, que además evita que se vaya hacia atrás.

Ayuda a la masticación, deglutir a diferenciar los sabores si son agradables o menos, a la función del habla principalmente y a humedecer la boca por medio de las glándulas salivales.



#### Arcadas dentarias

Están formadas por los dientes, y puede ser inferior o superior. La raíz es la formación originaria, y la corona del diente es la parte visible. El cuello del diente queda escondido por la encía.

El diente está formado desde dentro hacia fuera por:

- Pulpa o cavidad dentaria.
- Dentina o marfil, por fuera.
- Cemento (raíz), constituye el esmalte.

Podemos encontrar dos tipos de dentición:

1. Dentición de leche o temporal: aparece sobre los seis meses de vida y acaba a los 3 años. Integrada por 20 piezas distribuidas de la siguiente forma:
  - a. 8 incisivos: para cortar
  - b. 4 caninos: para desgarrar
  - c. 8 molares: para triturar
2. Dentición definitiva: a partir de los seis años empieza a perder la anterior, para ser sustituido por los definitivos. Son 32 dientes distribuidos por:
  - a. 8 incisivos
  - b. 4 caninos
  - c. 8 premolares
  - d. 12 molares
  - e. Los terceros molares son cordales o muelas del juicio. Son huesos atrofiados, puesto que no tienen ninguna utilidad.

### **Glándulas salivares**

Se encuentran dentro de la cavidad oral, y son glándulas que pueden ser serosas o mucosas. La secreción que producen se llama saliva.

1. Mucosas, y pueden ser:
  - a. Pequeñas: cubren internamente la boca.
  - b. Medianas: en la punta de la lengua.
2. Serosas, que pueden ser:
  - a. De gran tamaño: las glándulas salivares propiamente dichas. Producen saliva durante la masticación. Hay un total de seis glándulas, tres derechas y tres izquierdas.
    - I. Glándulas sublingual: en el suelo de la boca y en línea media. Vierte directamente la secreción a la boca.
    - II. Submandibular o submaxilar: vierten la saliva en dirección al frenillo.
    - III. Glándula parótida: de gran tamaño, por detrás de la mandíbula y por delante del conducto auditivo interno. La inflamación de estas es lo conocido como paperas.

### **La faringe**

Se encuentra detrás de la boca y es un nuevo tramo del tubo digestivo. Tiene dos funciones:

1. Digestiva: es el paso desde la boca al esófago del alimento.
2. Respiratoria: paso de aire desde las fosas nasales a la laringe.

En posición vertical, diremos que la faringe consta de tres partes:

1. La más superior: está en contacto directo con los orificios posteriores de las fosas nasales, y además se comunica por el orificio tubárico con el oído medio a través de la trompa de Eustaquio. Esta zona la conocemos como rinofaringe.
2. La porción media: es la comunicada con la boca, la orofaringe.
3. La porción más baja es conocida como hipofaringe o porción laríngea de la faringe. Lo más característico en este segmento es la comunicación con la laringe.

Entonces, la faringe se comunica con las fosas nasales, el oído medio, la laringe, la boca y el esófago.

A este nivel se encuentran las amígdalas. Alcanzan su máximo desarrollo desde la niñez hasta los doce años. Si a partir de ahí siguen creciendo, habrá que extirparlas porque producen lo conocido como vegetaciones. Está en concreto es la amígdala faríngea. También encontraremos la tubárica y las palatinas.

### 3.2 La laringe

Junto con las fosas nasales y la faringe es la primera porción de las vías respiratorias.

El aire antes de pasar a los pulmones debe regular su temperatura, y lograr la adecuada. De ello se encargan las células de las fosas nasales, quienes están muy vascularizadas. Al situarse por delante de la faringe, solo queda protegida por la piel. Para ello, actúan dos cartílagos faríngeos, para dar seguridad a esta, además de las siguientes funciones:

1. Respiratoria
2. Fonadora: gracia a unos pliegues mucosos que van a ser vibrados al pasar el aire, se logrará el ruido. Todo ello con la colaboración de los labios, que darán forma al sonido, y de las fosas nasales.

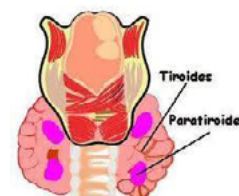
Habrà una serie de cartílagos, clasificados según localización y función, que son los encargados de las anteriores tareas.

Serán distintos nervios los encargados de estimular estas funciones. Hay que destacar el nervio vago, integrado por tres componentes.

1. Uno motor: nervio fonador.
2. Uno sensitivo: nervio tusígeno.
3. Uno vegetativo: nervio vago.

Es propio mencionar en este apartado a las glándulas de secreción interna del cuello.

1. Glándula tiroides: por delante de la tráquea y debajo de la laringe. Es la encargada de regular la producción de tiroxina, que, a su vez, depende de la ingesta de yodo.
2. Glándula paratiroides: son dos formaciones posteriores a la tiroides. Encargadas de la regulación de calcio en nuestro organismo. Al extirparla se produce hipercalcemia (causa de convulsiones).
3. Glándula tímica o timo: entre el cuello y el tórax. Encargada de la producción de linfocitos timo dependientes, que reconocen estructuras corporales que no nos son propias. Actúan de forma activa en los trasplantes.



### 3.3 El esófago

Porción del tubo digestivo, que se divide en tramos.

1. 1º tramo: trayecto corto y cervical.
2. 2º tramo: trayecto amplio y largo. Es torácico.
3. 3º tramo: trayecto corto y abdominal.

En el tercer tramo termina el esófago a nivel del estómago donde terminara en la válvula cardias.

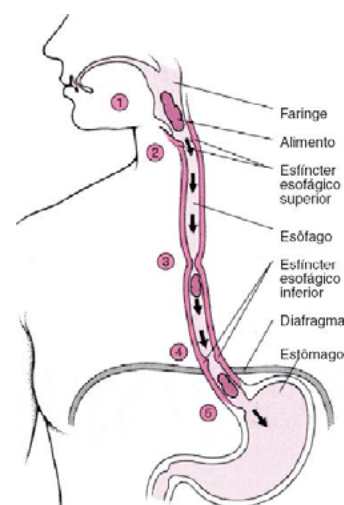
También presenta cuatro estrecheces:

1. Estrechez cricoidea.
2. Estrechez aortica.
3. Estrechez bronquial.
4. Estrechez diafragmática.

La vascularización viene dada por la aorta descendente, y el sistema venoso ácigos, que recogerá la sangre de las venas intercostales.

El sistema linfático viene dado por el conducto torácico, es el vaso linfático de mayor calibre del organismo.

El esófago es el tubo que transporta alimentos, líquidos y saliva desde la boca al estómago.



### 3.4 La tráquea y el pulmón

La tráquea es la continuación de la laringe, y queda delante del esófago. Tiene dos porciones, una cervical y otra torácica.

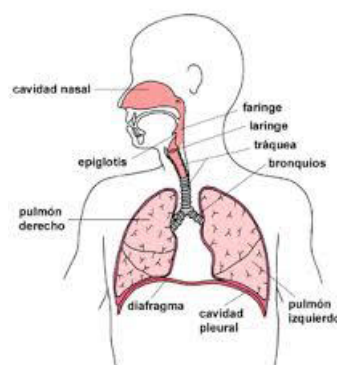
A la altura de la cuarta vértebra de en dos ramas, los bronquios principales. Estos se encuentran recubiertos por los cartílagos bronquiales.

El espolón traqueal o carina es el punto en el que se bifurca la tráquea. Si nos atragantamos con un objeto, este se puede quedar alojado en un bronquio y producir obstrucción. También puede ocurrir que quede en la carina, y que produzca el mismo resultado, solo que en este caso la muerte puede llegar en medio minuto a un minuto.

Ambos bronquios están en contacto con el pulmón por la cara interna, gracias al hilio pulmonar. El hilio es la zona de entrada y salida o de alojamiento de un órgano para relacionarse con distintos elementos.

A nivel del hilio nos encontramos los pedículos pulmonares, que son la unión de distintos elementos:

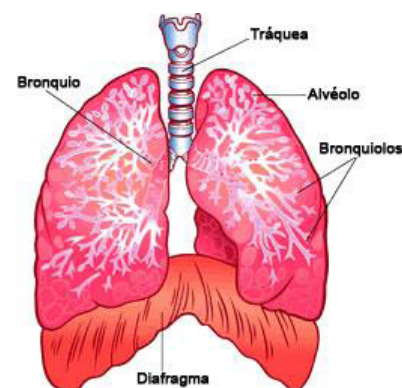
- Bronquio pulmonar
- Arteria pulmonar
- Venas pulmonares
- Plexo neurovegetativo pulmonar
- Vasos pulmonares
- Plexo linfático pulmonar



La vascularización viene dada en la tráquea por la arteria tiroidea inferior y mamaria interna. En los bronquios será por las arterias bronquiales y el retorno venoso bronquial (paralelo al venoso ácigos).

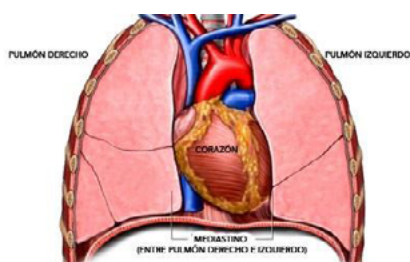
Los bronquios se dividen en lobares: el derecho tiene tres lobares (superior, medio e inferior) y el izquierdo dos (superior e inferior).

Estas divisiones permiten la división de los lóbulos pulmonares. Tienen fácil separación, porque están divididos individualmente, con separación de las fisuras.



Los bronquios lobares se van subdividiendo hasta llegar a los alveolos pulmonares, con forma de saco. Es la unidad funcional del pulmón.

La encargada de la vascularización será la arteria pulmonar, que se subdividirá tantas veces como lo hacen los bronquios lobares hasta llegar a los alveolos pulmonares.



Entonces quedara constituido el pulmón, una vez contenga todo lo anterior, además de un tejido conjuntivo de relleno. El pulmón tiene tres caras: el costal, la mediastínica y la diafragmática. También tiene un vértice, que sobresale 2 o 3 centímetros por encima de las clavículas. Están dispuestos en la línea media del tórax, llamado hemitórax. Entre un espacio y otro se localiza el corazón.

Al conjunto de todas estas estructuras se le conoce como mediastino.

El pulmón está recubierto por una membrana serosa, la pleura, que está constituida por dos hojas:

- La hoja interna o visceral.
- La hoja externa o parietal.

Entre ambas, se encuentra el espacio pleural. En la zona diafragmática se encuentra el fondo de saco, que es donde se detectan derrames o fallos pleurales. La dilatación del pulmón disminuirá y costará más trabajo respirar.

La principal función de los pulmones es proporcionar al organismo el oxígeno necesario para vivir y a su vez deshacerse del CO<sub>2</sub> sobrante a través de la espiración. ¿Cómo? El intercambio de estos gases se lleva a cabo entre los alvéolos pulmonares y la sangre del cuerpo.

Cuando inspiramos, el oxígeno que llevamos a los pulmones es cedido por los alvéolos pulmonares a la sangre y a su vez, la sangre intercambia CO<sub>2</sub> a los pulmones para ser expulsado en la espiración.

Una frecuencia respiratoria normal para un adulto en reposo es de 12 A 20 respiraciones por minuto, mientras que, en un bebé, la tasa normal es hasta de 44 respiraciones por minuto.

Taquipnea es un término que el médico utiliza para describir la respiración si está demasiado acelerada, particularmente si usted presenta una respiración rápida y superficial, debido a una neumopatía u otro problema de salud.

El término hiperventilación generalmente se utiliza si usted está respirando profunda y rápidamente debido a ansiedad o pánico. Estos términos algunas veces se usan indistintamente.

# 04

## ANATOMÍA DEL CUERPO HUMANO IV

### 4.1 El corazón

Es el órgano más importante del sistema circulatorio. Tiene 4 cavidades por las que circula sangre. Tiene forma de pirámide triangular, con la base hacia atrás y la punta hacia el 5º espacio intercostal (en dirección hacia abajo a la izquierda).

Tiene tres caras:

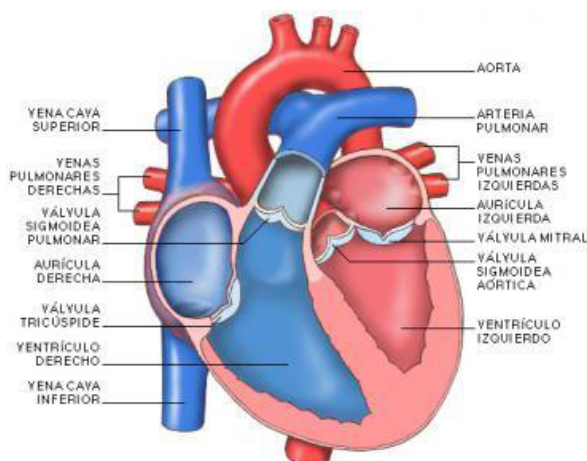
- La anterior o esternocostal.
- La exterior o diafragmática.
- La posterior o pulmonar.

Funcionalmente, hablaremos de dos mitades:

- La derecha o mitad venosa.
- La izquierda o mitad arterial.

En la mitad derecha circulará sangre reducida, y en la mitad izquierda, lo hará la sangre oxigenada.

- A la aurícula derecha llegan 3 venas con sangre reducida:
  - Vena cava superior: con sangre procedente de la cabeza, cuello, extremidades superiores y tórax.
  - Vena cava inferior: sangre del miembro inferior y abdomen.
  - El seno coronario.
- A la aurícula izquierda llegan las venas pulmonares, con sangre oxigenada.
- Del ventrículo izquierdo sale la aorta descendente, que hace una curva hacia la izquierda y hacia atrás formando el cayado aórtico.
- El ventrículo derecho es un saliente de las venas ventriculares, de la arteria pulmonar común, que se divide en pulmonar derecha e izquierda.



Las porciones receptoras o aurículas están en contacto directo con las porciones expulsoras o ventrículos del mismo lado. Esto se produce porque hay una válvula que controla que no haya movimientos hacia el sentido contrario.

La válvula de la parte derecha está constituida por tres valvas:

- la válvula tricúspide.

La válvula de la parte izquierda está formada por dos valvas:

- la válvula mitral.

El ventrículo izquierdo tiene más porción muscular porque necesita de mayor fuerza para salir la sangre con más presión hacia la aorta.

La vascularización será por dos arterias: la coronaria izquierda y la derecha, ambas procedentes de la aorta ascendente.

El sistema venoso es paralelo al arterial, y terminaran en el seno coronario, en la aurícula derecha.

### **Inervación**

Lo trataremos como apartado puesto que es totalmente distinto al resto del organismo. La inervación del corazón viene dada por el ventrículo y no por el sistema nervioso. Es un músculo estriado y las órdenes se elaboran en la masa ventricular, por ello hay un sistema de contracción.

Lo normal es que ordene 75 pulsaciones por minuto. En el miocardio hay un sistema especializado encargado del ritmo de contracción. Así, queda constituido el sistema de conducción cardiaco, que consta de nódulo sinusal, en la aurícula derecha, próximo a la desembocadura de la vena cava superior.

El nódulo sinusal es el marcapasos cardíaco. La orden se transmite por el miocardio auricular hasta el nódulo aurícula-ventricular, en el tabique auriculo-ventricular. Aquí existen un tabique interventricular, con una rama derecha y otra izquierda, el fascículo de His. Este finalmente se ramificará formando las fibras de Purkinje.

La frecuencia cardiaca está expensas del sistema nervioso vegetativo que envía órdenes a las ramas nerviosas, formando el plexo cardiaco. Este sistema nervioso vegetativo puede ser:

- simpático: puede acelerar la frecuencia cardiaca en situación es de urgencia.
- parasimpático: puede decelerar la frecuencia una vez recuperado el organismo.

### **Estructura cardiaca**

Está formado de dentro a fuera por tres capas:

- Endocardio: la más interna.
- Miocardio: más gruesa en el ventrículo que en la aurícula. Y más en el derecho que en el izquierdo.
- Pericardio: envoltura serosa formada por dos hojas.
- Pericardio visceral: la más próxima al corazón.
- Pericardio fibroso o parietal: por fuera de la anterior.

El movimiento de ambos pericardios, uno sobre otro será posible gracias al orificio pericárdico, que permite el deslizamiento.



## 4.2 El Riñón

Hablaremos de estas vísceras como dos grupos:

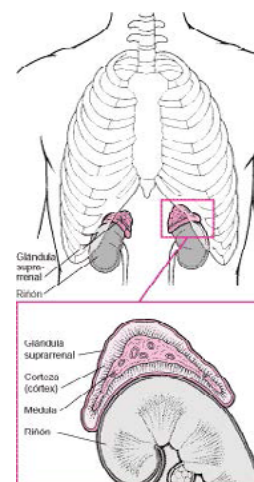
1. Intraperitoneales: las que están envueltas por una capa serosa (peritoneo).
2. Retroperitoneales: no están envueltas y se sitúan por detrás de las anteriores.

### Riñones

Localizados a ambos lados de la línea media, son los encargados de filtrar la sangre extrayendo los productos lesivos para el organismo. Distinguiremos las siguientes caras:

- Anterior.
- Posterior.
- Polo inferior.
- Polo superior: junto a la glándula suprarrenal.
- Borde externo.
- Borde interno.

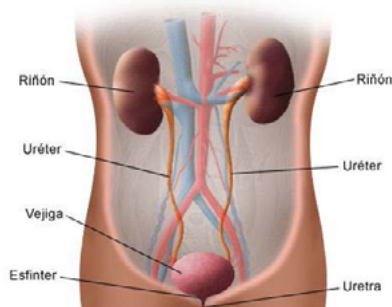
En el ser humano, los riñones se sitúan a cada lado de la columna vertebral, en la zona lumbar, y están rodeados de tejido graso, la cápsula adiposa renal. Tienen forma de judía o fríjol, y presentan un borde externo convexo y un borde interno cóncavo. Este último ostenta un hueco denominado hilio, por donde entran y salen los vasos sanguíneos.



El riñón derecho se encuentra un poco más descendido que el izquierdo, por encontrarse presionado por el hígado.

La unidad funcional del riñón es la nefrona, que son las encargadas de la filtración para producir la orina. Las nefronas se localizan en una porción renal: el lóbulo. La orina producida en los lóbulos se irá recogiendo por un sistema de vías urinarias, que darán lugar a formaciones hasta llegar a la pelvis renal, donde gracias al uréter, comunicara la parte intrarrenal con la parte extra-renal. Comienza en la pelvis y acaba en la vejiga de la orina.

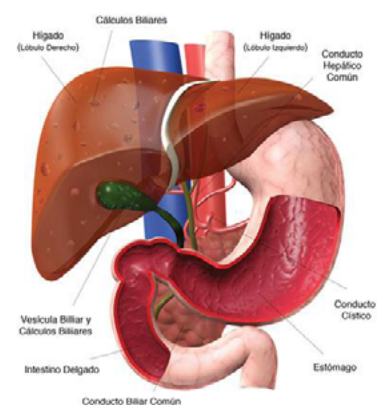
#### Vista Frontal del Tracto Urinario



## 4.3 El hígado

El Hígado, es la víscera más voluminosa del ser humano. Pesa alrededor de 1,5 kg, es de color rojo oscuro y está situado en la parte superior derecha de la cavidad abdominal, justo bajo el diafragma.

A diferencia de cualquier otro órgano, el hígado tiene dos vías por las que recibe sangre: La arteria hepática transporta sangre oxigenada procedente del corazón, y la vena porta, que transporta sustancias alimenticias desde el estómago y los intestinos



Tiene una función de depuración:

El hígado recupera y transforma numerosos tóxicos para hacerlos inofensivos antes de eliminarlos. Destruye los glóbulos rojos y los glóbulos blancos envejecidos, así como ciertas bacterias presentes en la sangre. Destruye los tóxicos procedentes de los desechos producidos de forma natural por nuestro organismo, como el amoníaco, pero también los que ingerimos, como el alcohol. Neutraliza los medicamentos que absorbemos una vez que han producido sus efectos, evitando de este modo una acumulación peligrosa.

Tiene una función de síntesis:

El hígado interviene en el metabolismo de los glúcidos, los lípidos (colesterol, triglicéridos) y de las proteínas (albúmina). Juega un papel esencial en la producción de los factores de la coagulación que permiten evitar las hemorragias. Interviene en la producción y la secreción de la bilis (600 a 1200 ml al día) que se almacena y concentra en la vesícula biliar.

Tiene una función de almacenamiento: El hígado almacena las vitaminas liposolubles (A, D, K E) y el glucógeno. De este modo, almacena la energía bajo forma de azúcar y la pone a disposición del organismo en caso de necesidad.

El hígado es un órgano vital, uno de los más importantes del organismo.

¿En qué lugar del organismo está situado?

Desde el punto de vista anatómico, el hígado está situado bajo el diafragma y atraviesa la cavidad abdominal en toda su amplitud. El hígado es el órgano más voluminoso del organismo: pesa entre 1400 y 1600 g y mide unos diez centímetros en su punto más alto.

Está dividido en dos partes por el ligamento falciforme: el lóbulo derecho y el lóbulo izquierdo. La vesícula biliar está situada a nivel del lóbulo derecho y sirve como depósito de la bilis. El hígado y la vesícula biliar están unidos al intestino por el canal colédoco formado por la fusión de las vías biliares intrahepáticas.

A nivel microscópico, el hígado se compone de unidades que funcionan individualmente, denominadas lóbulos, donde podemos encontrar vasos sanguíneos, canales y cordones intercalados por células hepáticas (hepatocitos), que actúan como zonas de intercambio

#### 4.4 Los intestinos

El intestino tiene su comienzo en el final del esófago, y su fin en el colon. En función de su morfología y propiedades, distinguiremos entre intestino delgado e intestino grueso

##### **Intestino delgado**

El intestino delgado mide 6,5 metros de longitud. Es el encargado de la absorción de nutrientes. En su interior se realiza la absorción de los nutrientes para pasar al torrente sanguíneo quien lo trasladará a todas las partes del cuerpo.

La absorción se realiza por medio de millones de vellitos que funcionan absorbiendo la sustancia líquida y la conducen a diminutos vasos sanguíneos. En este proceso también se absorben las sustancias tóxicas y algunos medicamentos que tomamos.

El intestino delgado se extiende desde el duodeno, donde recibe el quimo, o sea el alimento casi líquido y termina en un orificio que conecta al intestino delgado con el grueso.

Los alimentos ya digeridos, pasan a través del intestino delgado por medio de contracciones de la pared intestinal, llamadas movimientos peristálticos y las proteínas y los hidratos de carbono se absorben en sus capilares, mientras que los nódulos linfáticos, absorben las grasas.

De ahí, las vellosidades pasan las proteínas y los hidratos de carbono al hígado para que se produzca el proceso metabólico y los nódulos linfáticos pasan las grasas a través del sistema linfático a la corriente sanguínea.

### Intestino grueso

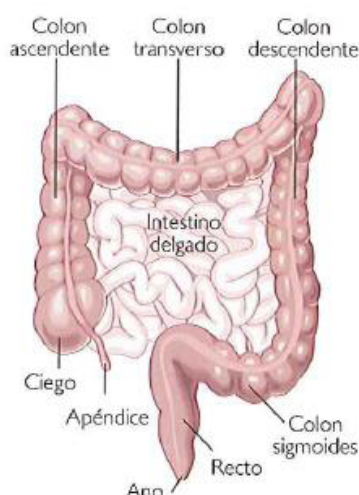
El intestino grueso, también llamado colon, tiene forma de U invertida y se sitúa rodeando por delante al intestino delgado, terminando en el ano. Mide 1,5 m aproximadamente y es más ancho que el intestino delgado, unos 8 cm de diámetro en su parte inicial y 2,5 cm de diámetro en la parte final.

En el intestino grueso se produce la parte final de la digestión. La primera mitad del colon contiene abundantes bacterias que forman la flora intestinal. Esta flora es capaz de fermentar los residuos que no han podido digerirse, obteniendo de ello sustancias aprovechables.

Además, a lo largo del intestino grueso se absorbe una gran cantidad de agua, de forma, que los residuos de las que no se pueden obtener sustancias nutritivas quedan deshidratados formando heces.

La segunda mitad del intestino grueso tiene como misión acumular las heces para retrasar la necesidad de expulsarlas. Varias veces al día se producen contracciones secuenciales muy potentes que hacen avanzar las heces. Cuando estas heces llegan al recto, la parte final del intestino grueso nos evoca la sensación de ganas de evacuar.

El recto tiene forma de saco y con la ayuda del ano, que está continuamente cerrado, ayuda a retrasar el momento de la defecación hasta que sea conveniente.



# 05

## MANUAL DE PRIMEROS AUXILIOS

### 5.1 Aspectos generales de primeros auxilios

#### Concepto de primeros auxilios

Los primeros auxilios son los cuidados inmediatos, adecuados y provisionales prestados a las personas accidentadas o con enfermedad, en el mismo lugar donde ha ocurrido el accidente y con material prácticamente improvisado, hasta la llegada de personal especializado o ser atendidos en un Centro Asistencial.

De esta actuación va a depender el posterior estado del paciente, y evolución del herido.

Además, prestar primeros auxilios es una obligación moral.

Pero, ¿Qué es una urgencia? ¿Y una emergencia?

- **URGENCIA**
  - “Urgencia es toda aquella condición que, en opinión del paciente, su familia, o quien quiera que asuma la demanda, requiere una atención inmediata”.

#### *Asociación médica americana*

- **EMERGENCIA:**
  - “La emergencia sanitaria conlleva el deber de actuar rápidamente, suministrando cuidados inmediatos”.

CONSEJO DE EUROPA, QUE CONSIDERA SINONIMOS LOS TERMINOS URGENCIA Y EMERGENCIA

“No hay nada que justifique que se prive a una persona de los cuidados inmediatos y más modernos en caso de riesgo grave”

#### *Organización mundial de la salud*

De este modo, diremos que en una urgencia podremos actuar de dos modos distintos:

- Primeros auxilios emergentes o emergencias: en los que la vida del accidentado corre peligro. Ejemplo de ello son: una asfixia, entrar en shock, las hemorragias, los envenenamientos o las paradas cardio-respiratorias.
- Primeros auxilios no emergentes: no existe tal peligro. Ejemplo, una fractura, un dolor abdominal...

Por tanto, podremos decir que una emergencia es una urgencia en la que hay que actuar de forma rápida porque tememos por la vida de la víctima.

#### Principios de actuación en primeros auxilios

Todo auxiliador deberá aplicar siempre los principios básicos para actuar correctamente. Estos son PAS.

##### 1. PROTEGER:

- a. Evaluar nuestra seguridad y cualquier peligro.
- b. Aproximarse al lugar de forma segura.

- c. Asegurar en la medida de lo posible a la víctima.
- d. En caso de no ser posible, alertar a los servicios de emergencias.
- e. Observar si el agente que originó el accidente persiste.

## 2. ALERTAR O AVISAR:

- a. Solicitar ayuda sin abandonar a la víctima en la medida de lo posible.
- b. En el aviso a los servicios de socorro, etc., indicaremos:
  - I. Lugar o localización del accidente.
  - II. Tipo de accidente o suceso.
  - III. Número de heridos aproximado.
  - IV. Estado de los heridos.
  - V. Explicar que asistencia he proporcionado o estoy proporcionando.
  - VI. Peligros potenciales, si se conocen.

## 3. SOCORRER\_

- a. Valoración de la víctima.
  - I. Determinar alcance de las lesiones.
  - II. Establecer prioridades de actuación.
  - III. Intentar mantener las constantes vitales.

### **Premisas de actuación**

#### 1. Estar tranquilo, pero actuar rápidamente.

- a. Acercarnos a la víctima y presentarnos. Explicaremos nuestros conocimientos en primeros auxilios.
- b. Comentarle lo ocurrido (de forma empática), y lo que puede ocurrir.
- c. Observaremos si se encuentra consciente y si hay signos de vida (pulso y respiración).

#### 2. Hacer una composición del lugar.

- a. Observar cuantas victimas hay.
- b. Determinar mediante el traje quienes necesitan de una asistencia más rápida.
- c. Observar si la causa que originó el accidente sigue activa, o si puede existir algún peligro o amenaza.

**TRIAJE:** es un método para la selección y clasificación de los pacientes basándose en las prioridades de atención, privilegiando la posibilidad de supervivencia, de acuerdo a las necesidades terapéuticas y los recursos disponibles. Se trata por tanto de evitar que se retrase la atención del paciente que empeoraría su pronóstico por la demora en su atención.

#### 3. No mover al herido.

Para asistir a un herido no es necesaria su movilización para aplicarle los primeros auxilios. Solo será necesaria en situaciones en las que la víctima pueda peligrar por factores del ambiente: si ha habido un accidente y está en medio de la carretera, si ha habido un incendio...

Por lo demás, un herido grave no debe ser movilizado jamás.

### ANTE UN ACCIDENTE



#### 4. Examinar bien al herido.

##### a. VALORACION DE LA VICTIMA

- I. Determinar alcance de las lesiones.
- II. Establecer prioridades de actuación.
- III. Intentar mantener las constantes vitales.

##### b. DETERMINAREMOS

- I. Si está consciente, lo valoraremos:
  1. A: si esta alerta a los estímulos.
  2. V: si solo responde a estímulos verbales.
  3. D: si responde a estímulos dolorosos.
  4. N: no responde a estímulos.

#### 5. No hacer más que lo indispensable.

El auxiliador no debe abarcar a toda la víctima en sí. Deberá observar lo prioritario, y atender estas cuestiones para favorecer un traslado inmediato una vez lleguen los servicios asistenciales.

#### 6. Mantener al herido caliente.

Cuando el organismo sufre un accidente, el cuerpo se activa para utilizar su mecanismo de autodefensa, este puede producir la pérdida de calor corporal. Esta pérdida se verá acentuada en casos de pérdida de sangre, ya que una de sus funciones es mantener la temperatura corporal. Conseguiremos mantener la temperatura cubriendo al herido con algo que le proporcione calor.

#### 7. No dar de beber a una persona inconsciente.

Es un principio básico. La persona puede estar inconsciente, o semiinconsciente, y o bien puede penetrar el líquido en las vías aéreas o podemos producir ahogos o atragantamientos. Solo si se observa claramente que no existen heridas abdominales, se le puede dar té o café calientes. Si hablamos con el servicio de emergencias, lo comentaremos previamente.

#### 8. No dejar solo al accidentado.

Puede empeorar en espacios cortos de tiempo. Únicamente lo dejaremos solo si es necesario para alertar.

#### 9. No medicar al herido.

Es una facultad exclusiva del médico.

### Conceptos básicos y utilidades

#### Síntoma

Es una manifestación subjetiva. Es una alteración apreciable solo por el paciente. Ejemplo: dolor abdominal.

#### Signo

Es una alteración orgánica apreciable tanto por el paciente, como por el observador. Ejemplo: convulsión. Para conocer los síntomas preguntaremos a la víctima, mientras que, para conocer los signos, la exploraremos y observaremos. Los signos nos pueden ayudar a detectar un problema, mediante la observación, la palpación, etc.

## Conciencia

La consciencia es un estado en el que el encéfalo permanece en completa vigilia. Es decir, se percata plenamente de las sensaciones que recibe y de las órdenes que transmite.

La pérdida de consciencia o inconsciencia se da cuando la cualidad anterior se encuentra mermada. No responde bien a actos reflejos y reacciona o no a estímulos. Lo hemos citado anteriormente con las AVDN. Son las siglas utilizadas para determinar el estado de la consciencia.

1. A: si esta alerta a los estímulos.
2. V: si solo responde a estímulos verbales.
3. D: si responde a estímulos dolorosos.
4. N: no responde a estímulos.

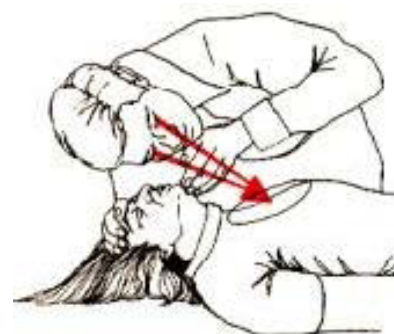Las causas que provoquen la pérdida de consciencia pueden ser:

- Traumatismos graves.
- Intoxicaciones.
- Impresiones fuertes.
- Falta de riego sanguíneo.
- Fallos en el sistema nervioso central.

## Respiración

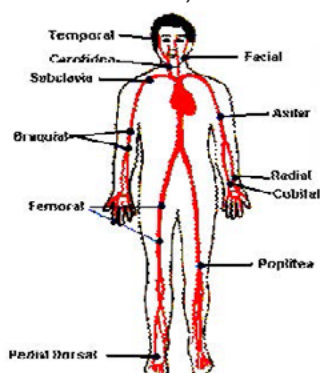
La frecuencia respiratoria normal puede ser de 12a 20 respiraciones por minuto (en la respiración contaremos la suma de inspiración y espiración). Esta puede verse aumentada (taquipnea), tras la realización de ejercicio, por ejemplo, o disminuida (bradipnea) durante el sueño.

La disnea es la dificultad para respirar. Es el paso de la respiración inconsciente, a consciente, ya que la persona se esfuerza por respirar.



## Pulso

Mediante el pulso podremos comprobar la función cardiaca, puesto que este es la proyección de sangre desde el corazón, en su fase sistólica. Podemos apreciarlo en diferentes puntos:



- *La arteria radial:* en la cara externa de la parte anterior de la muñeca.
- *La arteria carótida:* a ambos lados de la nuez de Adán, en la hendidura existente.
- *Las arterias temporales:* sobre las sienes.
- *La arteria femoral:* sobre las inglesas.
- *La arteria poplítea:* en el hueco de la cara posterior de la rodilla.

En situación de primeros auxilios utilizaremos el carotideo, por su accesibilidad. Procederemos de la siguiente forma: nos colocamos al lado de la víctima, situamos los dedos índice y medio en la línea media del cuello, tocando la nuez de Adán, dejaremos caer hacia el hueco. Presionaremos con los dedos suavemente para localizarlo.

Palparemos solo una carótida, para no comprometer el riego sanguíneo. La frecuencia normal en un adulto es muy variable. Suele ser de 60 a 80 pulsaciones por minuto.

El aumento de frecuencia se llama taquicardia, se puede producir con el aumento de ejercicio, después de comidas abundantes, etc. De forma patológica se da en infartos de miocardio, shock traumático, hemorragias, fiebre, etc.



| CIFRAS NORMALES DEL PULSO |                |
|---------------------------|----------------|
| Niños con meses           | 130-140 ppm    |
| Niños                     | 80-100 ppm     |
| Adultos                   | 60 - 80 ppm    |
| Ancianos                  | 60 o menos ppm |

La disminución en la frecuencia se llama bradicardia. Se puede dar durante el sueño, y de forma patológica en traumatismos craneoencefálicos.

### Presión arterial

Es la presión que ejerce la sangre contra las paredes de las arterias una vez sale del corazón.

En el latido de expulsión del ventrículo izquierdo se produce la presión máxima o sistólica. Refleja el volumen de sangre circulante. La presión mínima se produce en la parte final de la relajación ventricular y se llama presión diastólica. Una presión arterial normal es de 140/90, por encima hablaremos de hipertensión y por debajo de hipotensión.

Puesto que la toma de tensión puede no sernos posible, hablaremos de signos y síntomas que nos indiquen alteración en la presión arterial:

|              | SIGNOS   | SINTOMAS   |
|--------------|--|--|
| HIPOTENSION  | Palidez<br>Vómitos<br>Taquicardia<br>Dificultad para hablar<br>Sudoración fría | Nauseas<br>Mareo<br>Somnolencia<br>Calambres musculares<br>Visión borrosa<br>Sensación de vacío en el estomago |
| HIPERTENSION |  | Dolor de cabeza intenso<br>Mareo   |



## Coloración del rostro

La coloración del rostro puede sernos muy útil a la hora de detectar anomalías.

| COLOR  |                | SOSPECHAR   |
|--|----------------|---|
| Palidez                                      | Piel y mucosas | Hemorragia interna (si se presenta de forma súbita) |
|  | Solo piel      | Shock, lipotimia, síncope, frío y emoción           |
| Enrojecimiento                               |                | Intoxicación por CO Insolación                      |
| Cianosis: desde rojo oscuro al amoratado     |                | Insuficiente oxigenación de la sangre               |
| Ictericia: desde el amarillo al verde oscuro |                | Alteración del hígado o vías biliares               |

## 5.2 Legislación en primeros auxilios

Según el artículo 10 del Código Penal, son delitos o faltas las acciones y omisiones dolosas o imprudentes penadas por la ley.

Para que exista responsabilidad criminal y por tanto delito, el ser humano debe haber actuado con dolo o con culpa, es decir, con intención.

Son delitos:

### 1. De la omisión del deber de socorro.

Está penado en el artículo 195 del Código Penal, con el siguiente contenido:

- a. “El que no socorre a una persona que se halle desamparada y en peligro manifiesto y grave, cuando pudiese hacerlo sin riesgo propio ni de terceros, será castigado con la pena de multa de tres a doce meses”.
- b. “En las mismas penas incurrirá el que, impedido de prestar socorro, no demande con urgencia auxilio ajeno”.
- c. “Si la víctima lo fuere por accidente ocasionado fortuitamente por el que omitió el auxilio, la pena será de prisión de seis meses a 18 meses, y si el accidente se debiere a imprudencia, la de prisión de seis meses a cuatro años”.

### 2. De la omisión de los poderes de impedir delitos o de promover su persecución.

- a. “El que, pudiendo hacerlo con su intervención inmediata y sin riesgo propio o ajeno, no impidiera la comisión de un delito que afecte a las personas en su vida, integridad o salud, libertad o libertad sexual, será castigado con la pena de prisión de seis meses a dos años si el delito fuera contra la vida, y la de multa de seis a veinticuatro meses en los demás casos, salvo que el delito no impedido le correspondiera igual o menor pena, en cuyo caso se impondrá la pena inferior en grado a la de aquél”.
- b. “En las mismas penas incurrirá quien, pudiendo hacerlo, no acuda a la autoridad o a sus agentes para que impidan un delito de los previstos en el apartado anterior y de cuya próxima o actual comisión tenga noticia”.

### 3. Denegación de auxilio.

Está previsto y penado en el artículo 412 del Código Penal con el siguiente contenido:

- a. “El funcionario público que, requerido por la autoridad competente, no prestare el auxilio debido para la Administración de justicia u otro servicio público, incurrirá en las penas de multa de tres a doce meses, y suspensión de empleo o cargo público por tiempo de seis meses a dos años”.
- b. “Si el requerido fuera autoridad, jefe o responsable de una fuerza pública o un agente de la autoridad, se impondrán las penas de multa de doce a dieciocho meses y suspensión de empleo o cargo público por tiempo de dos a tres años”.
- c. “La autoridad o funcionario público que, requerido por un particular a prestar algún auxilio a que venga obligado por razón de su cargo para evitar un delito contra la vida de las personas, se abstuviera a prestarlo, será castigado con la pena de multa de dieciocho a veinticuatro meses e inhabilitación especial para empleo o cargo público por tiempo de tres a seis años”.

### 4. Delitos imprudentes

Diremos que algo es imprudente cuando carece de intención. La imprudencia temeraria es una negligencia que conlleva peligro a otras personas y se considerara peligro o falta dependiendo del resultado producido.

### 5. Lesión por accidente

Si de la actuación de un auxiliador se derivase una actuación lesiva para la víctima, sin culpa ni intención, habiendo adoptado los medios necesarios, no existirá responsabilidad penal.

## 5.3 Valoración del estado del accidentado

En este tema vamos a tratar las premisas de actuación en caso de coincidir con un accidentado. Es muy importante la observación, y seguir un protocolo de actuación, de forma que gracias a él nada se nos olvidara. Empezaremos por:

- Si está consciente, lo valoraremos (AVDN):
  - A: si esta alerta a los estímulos.
  - V: si solo responde a estímulos verbales.
  - D: si responde a estímulos dolorosos.
  - N: no responde a estímulos.
- Si respira:
  - Nos agacharemos a la altura de nariz y boca, y estaremos ahí, de 5 a 10 segundos, para sentir, oír y ver si hay signos de respiración.
- Si hay circulación:
  - La valoraremos tomando el pulso. Normalmente si la persona no es experta o profesional sanitario, tendrá mayor dificultad para valorar el pulso carotideo. Procederemos a localizar la nuez de Adán, y dejaremos caer los dedos índice y pulgar en el hueco entre la laringe y el músculo esternocleidomastoideo.

### Si la persona está consciente

- Si la persona se encuentra consciente haremos una serie de preguntas:
  - ¿Cuánto tiempo lleva aquí?
  - ¿Qué es lo último que recuerda?
  - ¿Ha ingerido algún alimento?
  - ¿Cuándo fue el último?
  - ¿Toma algún medicamento?
  - ¿Es alérgico a algo?

Con las siglas TRAUMA recordaremos esta serie de preguntas. Nos haremos una idea de que ha ocurrido, y una vez alertemos a los servicios de urgencia, podremos explicar un posible diagnóstico, sospechando que ha podido suceder.

### Se realizará examen neurológico

Apriete aquí con las dos manos, levante ambos brazos... Si hay alteración neurológica, no elevara o apretara con igual intensidad un miembro.

### Exploración de cabeza a pies

Aquí se valorará si hay sensibilidad, además de signos de dolor, etc.

### Si la persona esta inconsciente

#### Técnicas de soporte vital básico

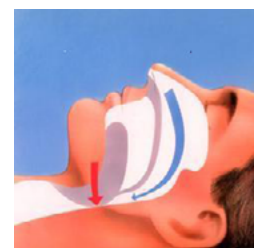
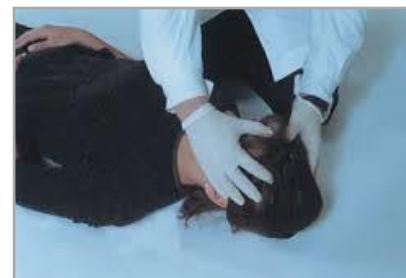- Nos aproximamos de forma segura a la víctima.
- Comprobamos la consciencia.
  - Agitamos los hombros y preguntamos a la víctima si se encuentra bien.
  - Si está bien, realizaremos las preguntas citadas anteriormente y valoraremos si existe alteración neurológica. Por último, exploración de cabeza a pies.
- Si agitamos a la víctima, y no responde, comprobaremos si respira y si hay signos de circulación.
- Para que la respiración no se vea comprometida, intentaremos evitar la obstrucción de la vía aérea.
- ALERTAMOS (112).

### Obstrucción de la vía aérea por la lengua

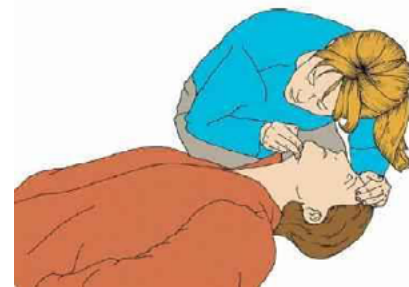- Una víctima inconsciente tiene los músculos relajados. En esta situación puede ocurrir que la lengua obstruya la vía aérea. Este riesgo puede eliminarse hiperextendiendo con cuidado el cuello hacia atrás y empujando al mentón hacia arriba (maniobra frente-mentón).

### A) VALORACION LA RESPIRACION

- Sentir, ver y oír si la persona respira. pondremos el oído a la altura de su boca y nariz para comprobar la respiración durante al menos 10 segundos.
- Es muy importante distinguir la respiración normal, de una respiración agónica. En este segundo caso, la respiración es jadeante, más pausada, ruidosa, y la persona suele cerrar la boca tras cada inspiración (se la conoce como respiración de besugo).



- La respiración agónica se da un poco después del paro cardíaco y en un 40% de los infartos.
- Reconocida como uno de los signos de infarto.
- Si la respiración es normal, colocaremos a la persona en posición lateral de seguridad (PLS).
- En embarazadas, esta posición será sobre el lado izquierdo para facilitar el retorno venoso de las piernas de la madre, ya que el peso del feto no aplasta las venas cavas inferior ni el hígado, dificultándola circulación, y por lo tanto, pudiendo producir sensación de asfixia, mareos, etc. Puede influir en el desarrollo normal del feto.

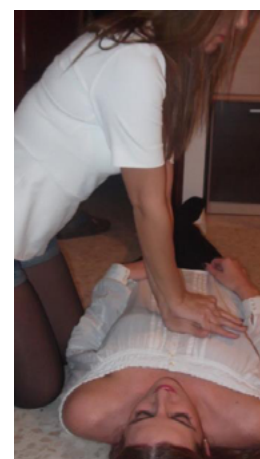


## B) VALORACION DEL PULSO

Hemos valorado a la persona, y se encuentra inconsciente, sin respiración, o con respiración agónica.

Procederemos a:

- La palpación del pulso carotídeo es una manera inexacta para establecer la ausencia de circulación y tendría que ejecutarla un profesional sanitario.
- En su defecto, podremos valorarla mediante los siguientes pasos anteriormente mencionados
- Justamente tras valorar la inexistencia de pulso y de respiración, procederemos a llamar al 112.
- Apoyaremos a la víctima en una superficie dura, y nos colocaremos junto a su costado, con las rodillas en el suelo.
- Retiraremos de nuestras manos y brazos cualquier objeto que pueda impedir la reanimación, o que durante un periodo largo de tiempo interfiera en mi actuación.
- Descubriremos el pecho de la víctima, para poder localizar el punto donde aplicaremos la reanimación.

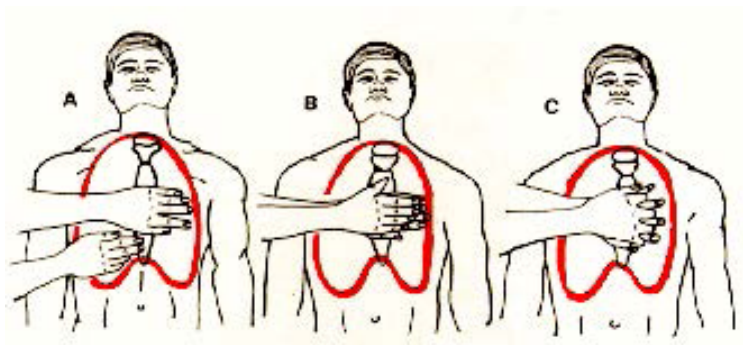


## 5.4 Soporte vital básico. reanimación cardiopulmonar o rcp

Previamente hemos realizado una valoración, y la persona no está consciente, no respira, y no vemos signos de circulación. Procederemos entonces a:

- Llamar en primer lugar al servicio de emergencias, para poder así comenzar la RCP y no tener que parar para realizar la llamada.
- Nos aseguramos de que la persona este sobre una superficie dura, para poder realizar la maniobra de RCP. Si no lo está, la colocaremos sobre una superficie dura. Si fuese posible, se colocará un plano duro por debajo de ella.
- Retiramos la ropa que pueda impedir una maniobra y dejamos despejado el campo de actuación.
- Colocamos el talón de una mano en el centro del pecho, en la línea intermamaria, de forma que el dedo corazón coincida con el pezón de la víctima. Entrelazo la otra mano, por encima de la primera.
- Ejerceremos una presión de manera que la presión sea de 5cm aproximadamente.

La compresión y la descompresión serán iguales.



Para realizar las ventilaciones, pinzaremos la nariz, y sellaremos con nuestros labios, la boca de la otra persona.

El volumen de aire ventilado será similar al de una respiración normal, y lo mismo ocurre con la velocidad.

No excederemos de 2 ventilaciones por cada 30 compresiones. Las insuflaciones deben imitar a una respiración normal, por lo que deberá ser suave y lenta. Observaremos la elevación del tórax en cada insuflación.

#### Quando no debemos reanimar

- Cuando exista riesgo para los reanimadores.
- Cuando exista deseo expreso y escrito de la víctima de no reanimación.
- Cuando exista orden facultativa de no reanimar.
- Si existen signos evidentes de muerte.

#### Quando debemos parar de reanimar

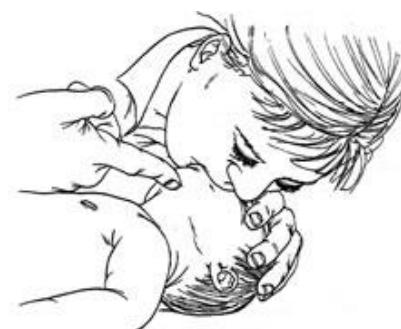- Cuando los reanimadores sean relevados.
- Cuando los reanimadores queden exhaustos.
- Cuando aparezcan signos evidentes de muerte.

#### RCP en niños

Para niños menores de 8 años la técnica del boca a boca será igual, solo que, a la hora de realizar las insuflaciones, cubriremos nariz y boca a la vez. Los soplos serán más suaves y seguidos que en el adulto.

Dependiendo de la edad del niño, realizaremos:

- 35 insuflaciones por minuto en lactantes.
- 25 insuflaciones en niños entre 1 y 4 años.
- 20 insuflaciones de 4 a 8 años.
- 18 en mayores de 8 años.



El masaje cardiaco en niños será igual en los mayores de dos años, aunque puede hacerse con una sola mano. En los menores, de dos años, se juntarán los pulgares en el esternón, y las palmas de las manos abrazarán al menor.

*Se aplicarán 120 presiones cada minuto y las insuflaciones cada 15 presiones.*

*Se realizarán 100 presiones en un niño de 1 a 4 años.*

*Serán 80 presiones en niños de 4 a 12 años.*

*En este caso el esternón se hundirá de 1,5 a 2cm. El pulso se comprueba cada 2 minutos.*

# 06

## OBSTRUCCIÓN DE LA VÍA AÉREA, ALTERACIÓN DE LA CONSCIENCIA Y QUEMADURAS

### 6.1 Obstrucción de la vía aérea por cuerpo extraño

Distinguiremos entre vías respiratorias altas y vías respiratorias bajas. Las primeras abarcan boca, nariz, faringe y laringe. Forman parte de la segunda la tráquea, bronquios y bronquiolos.

Esto nos es de suma importancia porque si el objeto se aloja en las vías altas, obstruirá la vía aérea completamente, y puede comprometer la vida.

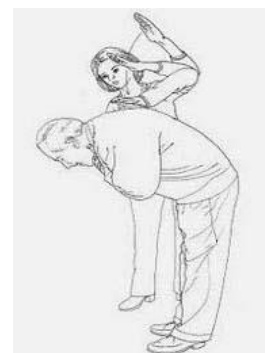Si se aloja en las bajas, puede quedar alojado en un bronquio, obstruyendo parcialmente la vía aérea.

El organismo, como acto reflejo, activará la tos para expulsar el cuerpo extraño. Esta tos será el primer signo de alarma ante un atragantamiento. Si conocemos las pautas de actuación, podremos reconocer el grado de gravedad y la actuación correcta.

- **Obstrucción incompleta de las vías aéreas o ligera**

En este caso la persona que está sufriendo el atragantamiento será capaz de toser, y comunicarse con nosotros. Preguntamos entonces: ¿se ha atragantado? si nos responde verbalmente y puede respirar, animaremos a toser con fuerza.

No realizaremos ningún otro acto, puesto que la tos es el mecanismo más eficaz. Si damos golpecitos a la víctima en el pecho o la espalda, podemos favorecer el alojamiento del objeto.



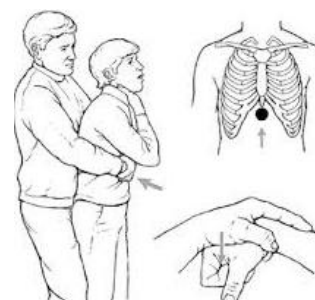
- **Obstrucción completa de las vías aéreas o severa**

Al preguntarle a la persona, no responde verbalmente. Es signo de obstrucción severa llevarse las manos a la garganta. Si además no responde, y torna a coloración de blanquecina a azulada, tardará poco tiempo en perder el conocimiento. Llamamos al 112 antes de que pierda el conocimiento y realizamos cinco golpes interescapulares, con el talón de la mano, y de forma brusca y seca.

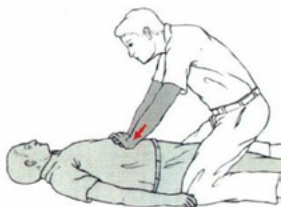Para realizar esta maniobra, colocamos una pierna en medio de la víctima, si se encontrase de pie. Si llega a desvanecerse, caerá sobre nuestro cuerpo.

Si una vez realizados los cinco golpes inter escapulares y la situación no revierte, procederemos a realizar la maniobra de Heimlich.

- Si la víctima está de pie, el auxiliador se coloca detrás, rodeando con sus brazos el abdomen de la víctima, cerrará una mano rodeando el pulgar, e introducirá este debajo del esternón. Con la otra ejercerá la fuerza bruscamente y en sentido ascendente para favorecer la salida del objeto.



- Si la víctima está sentada, el socorrista se colocará detrás, con las rodillas flexionadas, para favorecer el sentido ascendente. Las manos las colocaremos igual que en el caso anterior.

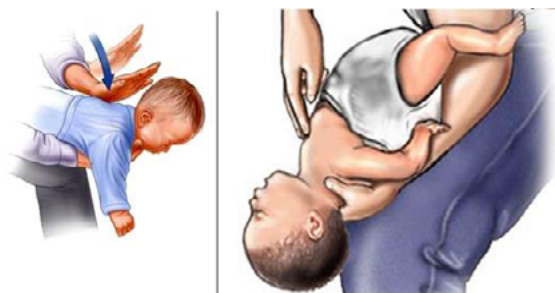

- Si la víctima está en el suelo, el socorrista se colocará a horcajadas sobre sus muslos, con la palma de la mano sobre el ombligo, y la otra por encima de la anterior. Presionaremos bruscamente para favorecer la salida del objeto. La cabeza de la víctima la ladearemos para facilitar la salida del objeto.

Si después de todo lo anterior, sigue siendo imposible la recuperación, y la víctima sigue con signos de circulación, podemos insuflar fuertemente para alojar el objeto en las vías bajas. Si la víctima pierde los signos de circulación, llamaremos al 112 y comenzaremos con la maniobra de RCP.

#### • En niños

En niños menores de un año colocaremos el niño boca abajo sobre el muslo, y con la cabeza en dirección descendente, daremos las palmadas en la espalda (4 o 5).



La otra mano traccionará la mandíbula hacia abajo.

Si no ha sido efectivo, le daremos la vuelta al niño, y con la cabeza en dirección descendente, ejerceremos presión con una mano sobre el ombligo, y con la otra ladearemos la cabeza hacia un lado.

## 6.2 Alteraciones de la consciencia

Hablaremos de pérdida de conocimiento cuando la persona no se encuentre en estado de vigilia, y no es capaz de relacionarse con el medio que le rodea. No será capaz de despertar tampoco, como en el caso del sueño.

La pérdida de conocimiento puede venir dada por circunstancias como heridas o golpes en la cabeza, causas que impiden que la sangre llegue al cerebro (Ej. lipotimia), o visiones desagradables.

### Lipotimia

Es la pérdida de conocimiento de forma superficial. Se debe a falta de sangre en el cerebro. La persona se encontrará aturdida, con visión borrosa y con flojedad en las piernas. Si tomamos el pulso será lento y débil, y su cara habrá palidecido.

Actuaremos elevándole los miembros inferiores, para favorecer el retorno sanguíneo hacia el cerebro si está tumbado, o ha caído al suelo.

En caso de que siga de pie, se le animará a sentarse y colocar la cabeza hacia abajo entre las piernas para favorecer el riego sanguíneo en la cabeza.

### Ataques de ansiedad

Un ataque de ansiedad es una respuesta desmedida del organismo ante una situación o peligro de amenaza. Se suelen dar en situaciones traumáticas o inusuales.



Los signos son temblor, palidez, taquicardia y sudoración profusa. Si se da hiperventilación, se colocará una bolsa de papel para que respire en su interior. Se animará a la persona a que se calme, y se le explicará que está sufriendo una crisis transitoria.

### Ataques de epilepsia

La epilepsia es una enfermedad de tipo crónico que afecta al sistema nervioso.

Se darán espasmos generalizados o limitados, o bien cursan sin espasmos. Estos ataques suelen acompañarse de amnesia, salivación y relajación de esfínteres.

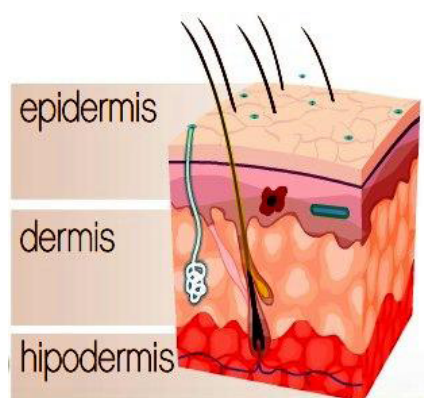
La persona se desvanece y cae al suelo, comienzan los espasmos, y pueden aparecer burbujas en la boca debido a la excesiva salivación. El ataque no dura más de cinco minutos, ya persona suele recuperarse, sintiéndose aturdida y confusa.

Intentaremos con sumo cuidado tranquilizar a los presentes, apartar objetos de alrededor que puedan lesionarla durante las sacudidas, aflojaremos la ropa, y colocaremos en posición lateral de seguridad. Observaremos el tiempo que dura la crisis para informar posteriormente al médico. No sujetaremos a la víctima ni la intentaremos contener.

En niños, suelen darse convulsiones cuando su temperatura aumenta bruscamente. Para descenderla, lo mojaremos con esponjas empapadas en agua tibia-fría hasta que baje la temperatura. No suelen ser crisis epilépticas en sí, sino convulsiones aisladas.

### 6.3 Quemaduras

La piel se compone de tres capas: la epidermis, la dermis y la hipodermis, de más superficial a más profunda.



Una quemadura es una lesión provocada por factores externos (calor, sustancias químicas, descargas eléctricas, radiaciones) sobre tejidos orgánicos, que conducen a su destrucción parcial o total.

La gravedad de una quemadura dependerá de su extensión y profundidad. Conforme avanza el grado, avanza la gravedad.

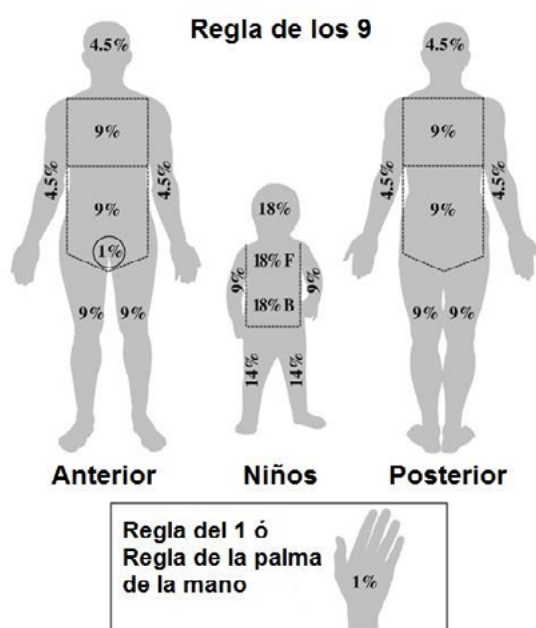
### Causas por las que se producen las quemaduras

1. **Agentes termales:** causados por el calor, agua caliente, metales calientes, por electricidad, por un rayo, etc. En estas quemaduras se ve por donde entra y por donde sale la corriente.
2. **Agentes químicos:** por contacto con ácidos fuertes o álcalis, por agentes radioactivos, etc.

### Por el grado de daño que ocasionan

- **GRADO 1:**
  - Será una quemadura de primer grado aquella en la que aparezca en la zona de lesión, una placa enrojecida, o eritema.
  - Esta herida solo afecta a la epidermis.
  - Suelen producir mucho dolor.
- **GRADO 2:**
  - Son quemaduras de grado 2 las que se presentan en forma de ampolla o flictena.
  - Afectan a la epidermis y tercio superior de la dermis, o a dermis completa.
  - Son poco dolorosas.
- **GRADO 3:**
  - Son las que se presentan como una escara blanquecina, o una placa negruzca (necrosada).
  - Afectan hasta la hipodermis.
  - No son dolorosas.

### REGLA DE LOS 9 O REGLA DE WALLACE



Otra técnica de cálculo de extensión en quemaduras es la estipulación de la mano de la víctima, como un 1%. Se sobrepondrá encima de la quemadura, y cuantas manos cubran la herida, tanto porcentaje será.

Ej.: un adulto se quema un muslo. Si sobreponemos sus manos sobre la herida, y son dos manos, será un 2%.

Sin embargo, tendremos por norma un 9 o un 18% en zonas en concreto.

- Cabeza y cuello son aproximadamente un 9%.
- Cada extremidad superior es un 9%.
- Cara anterior del tórax y abdomen, un 18%.
- Espalda y nalgas un 18%.
- Cada extremidad inferior un 18%.
- Genitales un 1%.

- **En niños**

La proporción es distinta y se le otorga a la cabeza un 18% y a cada extremidad inferior un 14, y el resto igual. Sin embargo, aún no hemos mencionado cuando será grave una quemadura:

### **Se variará la gravedad según la extensión**

- Si la quemadura es de 1er grado y la extensión es mayor al 30% a cualquier edad.
- Si la quemadura es de 2º grado y la extensión es mayor al 5% en niños y ancianos, y al 10% en adultos.
- Si la quemadura es de 3er grado, se considerará grave.

. También se considerarán graves TODAS las quemaduras que se produzcan con las siguientes características:

- o Quemaduras circunferenciales.
- o Quemaduras producidas eléctricamente.
- o Quemaduras producidas por agentes corrosivos.
- o Las que comprometen directa o indirectamente la vía aérea.

### **Actuación:**

- Intentaremos asegurar las constantes vitales.
- En el caso de quemaduras, es primordial buscar signos de inhalación de humos.
- Refrescar con agua la zona quemada unos 20 minutos. Es preferible introducir la zona en agua fría, mejor que ponerla debajo de un grifo. Este último método nos empeorara la situación, porque al correr el agua, puede arrastrar gérmenes de una zona a otra.
- No nos excederemos en el tiempo, puesto que puede producir hipotermia.
- Retiraremos anillos, relojes, etc.
- Realizaremos una limpieza cuidadosa, y retiraremos la ropa quemada, excepto si se pega a la piel.
- No pinchar las ampollas, ya que el líquido que contienen protege a la piel del exterior.
- El resto de los cuidados se realizará por un facultativo, porque la aplicación de pomadas u otros cuidados específicos pueden empeorar la situación si no tenemos unos conocimientos afianzados.

En quemaduras químicas haremos un lavado de la piel con abundante agua durante al menos diez minutos e intentar retirar restos durante el lavado. Trasladar a un centro y continuar con la atención allí.

En quemaduras eléctricas, cortaremos la corriente desconectando el automático o llamando a la compañía eléctrica. Apartar a la víctima usando un material no conductor, valorar las constantes vitales, avisar al servicio de urgencias e iniciar RCP si fuese necesario.

# 07

## SHOCK, HEMORRAGIAS, TRAUMATISMOS, HERIDAS, ELECTROCUCIÓN

### 7.1 Shock

El shock es un estado clínico, donde la circulación sanguínea se ve comprometida por una inadecuada perfusión, que, en sus inicios, puede ser previsible.

Tipos de shock:

- 1) Shock cardiogénico.
- 2) Shock distributivo.
- 3) Shock hipovolémico.

#### 1) Shock cardiogénico:

Se produce a consecuencia de un fallo cardiaco.

#### 2) Shock distributivo:

Se produce por una alteración en la perfusión o conducción de la sangre a través de todo el organismo.

#### 3) Shock hipovolémico:

Es producido por una insuficiente cantidad de sangre en el organismo (pueden ser causa de quemaduras, deshidratación, o hemorragias internas o externas).

#### Síntomas:

Alteración de la consciencia, puede estar somnoliento, hasta incluso entrar en coma, palidez en la piel y las manos, extremidades distales frías, palidez pulso débil y rápido, hipotensión, respiración superficial y rápida, etc.

#### Actuación:

Intentar hacer desaparecer la causa que lo origino, si esta inconsciente colocar en posición lateral de seguridad, mantenerlo caliente y traslado a un centro sanitario.

### 7.2 Hemorragias

Una hemorragia es una salida de sangre de los vasos sanguíneos.

Tipos de hemorragias según el vaso sanguíneo afectado:

- Arteriales: la sangre es de color rojo brillante, y sale a borbotones.
- Venosas: la sangre es de color más oscuro y sale de forma continua.
- Capilares: la sangre sale en forma de sabana.

Tipos de hemorragias según la presentación:

- Externas: cuando observamos la salida de sangre al exterior, y vemos el foco sangrante.
- Internas: no observaremos ni el foco ni el sangrado.
- Exteriorizadas: observaremos el sangrado, pero no el foco, puesto que es interno, y sale al exterior por un orificio natural.

La gravedad de una hemorragia dependerá de:

- La velocidad con la que se pierda la sangre.
- El volumen sanguíneo perdido.
- La edad de la persona y su estado físico.

### Actuaremos:

Efectuando presión directa.

## NUNCA APLICAREMOS UN TORNIQUETE

### **Hemorragias internas:**

Podremos sospechar de hemorragia interna si encontramos a la persona con piel pálida, fría, sudorosa, en estado inconsciente o confuso y con el pulso rápido y débil.

Actuaremos colocándola en posición anti shock, flexionando las rodillas, y dejando las piernas más altas que la altura de la cabeza. Cubriremos al paciente para evitar pérdidas de calor.

### **Hemorragias exteriorizadas:**

Es la salida de sangre al exterior por un orificio natural. Son especialmente graves la hematemesis y la hemoptisis:

- **Hematemesis:**

Es la salida de sangre por la boca, en forma de vómito, procedente del aparato digestivo, de color rojo oscuro, incluso negro (sangre digerida).

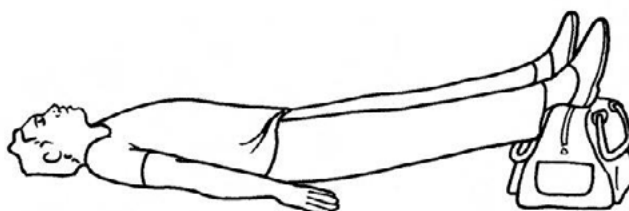
- **Hemoptisis:**

Es la salida de sangre por la boca, acompañada de tos, procedente del aparato respiratorio, de color rojo intenso. Aparece acompañada de burbujas.

### Actuacion:

En el caso de la hematemesis, pondremos en posición anti shock, con la cabeza hacia el lado, para evitar que el vómito se vaya hacia las vías respiratorias

En el caso de la hemoptisis, elevaremos la cabeza de la persona, para mejorar la respiración. Abridaremos y no administraremos líquidos a la persona.



### 7.3 Traumatismos

Será un traumatismo cualquier lesión provocada por fuerzas externas físicas o mecánicas.

#### Estos pueden ser:

- CERRADOS: como esguinces o contusiones, fracturas, etc.
- ABIERTOS: heridas, quemaduras, amputaciones, etc.

Ante traumatismos cerrados, una correcta inmovilización podrá prevenir lesiones de mayor envergadura.

En el caso de traumatismos abiertos, aplicaremos presión por norma general, exceptuando las quemaduras, donde ya hemos visto el plan de actuación.

#### Actuación:

Lo primordial será estabilizar las constantes vitales. En el caso de un traumatismo, reproducir mentalmente el accidente ayudará a actuar precozmente ante posibles complicaciones.

El mecanismo lesionar nos dará idea sobre las lesiones lógicas y nos ayudará a intuir que zonas estarán más afectadas.

Acudiremos entonces a observar sangrado (el paciente puede entrar en un estado clínico de hipotermia), en segundo lugar, observaremos si existe deformidad (las buscaremos en las extremidades), y en tercer lugar observaremos si hay exposición de estructuras óseas.

#### Pasos a seguir:

1. Desvestiremos al paciente sin mover el foco de fractura.
2. Comenzaremos la valoración desde el segmento proximal al distal, es decir, desde las zonas más cercanas al corazón, hacia las más lejanas.
3. Vamos a observar los huesos, la piel, los músculos, los nervios periféricos y estructuras vasculares de la siguiente forma:  
Mediante inspección visual, palpación, y valoración funcional.

Puede parecer un proceso complejo, pero lo vamos a desgranar de la siguiente forma.

#### Inspección visual

- **VASCULAR:** observaremos si hay alteración vascular a simple vista mediante la coloración (si hay coloración cianótica sabremos que no hay buena perfusión, y si es de color morado, sabremos que es hematoma o hemorragia interna).
- **ÓSEA:** a simple vista podremos observar si hay acortamientos, deformaciones, pérdidas de eje (el miembro aparece rotado), o angulaciones.
- **PIEL:** observaremos visualmente si hay heridas, erosiones, edemas, etc.

#### Inspección mediante palpación

- **VASCULAR:** Comprobaremos la temperatura, si hay pulso, relleno capilar, etc. Deberemos comparar la temperatura global con la temperatura de la zona.

- **ÓSEA:** Gracias a la palpación observaremos si hay dolor.
- **NEUROLÓGICA:** Intentaremos mediante la palpación comprobar la sensibilidad periférica, y la central. Esto se consigue gracias a peticiones al usuario tales como elevar los dos brazos a la vez, apretar ambas manos, etc.

### Valoración funcional

- En este apartado valoraremos el movimiento. Observaremos si hay afectación muscular o alteración neurológica.
- Cuando el paciente bloquea el movimiento (reflejo de defensa), indica afectación muscular.
- Siempre dejaremos que sea la víctima quien limite sus movimientos.
- Practicaremos la movilización activa (animamos a la persona a realizar movimientos, pero nunca seremos nosotros como auxiliares quienes movilicen extremidades).

### Cuando inmovilizar:

Las inmovilizaciones son delicadas de realizar siempre que no estemos seguros de que no hay peligro de lesión medular.

Sospecharemos de lesión medular en accidentados:

Inmovilizaremos cuando haya sospecha de lesión y queramos atenuar sus efectos, o cuando haya que mover al lesionado y queramos prevenir complicaciones.

Cómo inmovilizar:

Inmovilizaremos incluyendo la articulación adyacente, dejando la extremidad en la posición en la que la encontremos.

Podremos utilizar el propio cuerpo del lesionado, o cualquier superficie que ofrezca rigidez.

Movilizaremos en bloque, y sólo cuando sea estrictamente necesario.

## 7.4 Heridas

Una herida es una pérdida de la continuidad de la piel o de las mucosas. Ello conlleva un riesgo de infección, y el propio organismo se debe encargar de la reparación poniendo en marcha el mecanismo de cicatrización.

Las heridas se pueden clasificar según el agente que las produce, o según su forma.

Según el agente que las produce:

1. **Heridas punzantes:** el objeto será punzante, y la herida será pequeña, poco sangrante y el orificio de entrada es pequeño. Se considera como la más peligrosa porque puede dañar vísceras y producir un derrame interno.
2. **Heridas incisas:** producidas por objetos afilados. Los bordes son limpios y lineales y la hemorragia puede ser desde escasa hasta abundante, dependiendo del tejido o los vasos dañados. Necesitan sutura para unir los bordes.
3. **Heridas contusas:** producidas por objetos sin punta. El sangrado no será muy abundante y la herida puede contener restos del objeto.

4. **Heridas incisocontusas:** con los bordes aplastados y más sangrantes que la anterior. Se ejerce una fuerza en dirección tangencial.

Según su forma:

1. **Heridas lineales:** pueden tener un trazo en líneas curvas o rectas.
2. **Heridas en colgajo:** la piel sana se sujeta por un pedículo, mientras que el resto queda colgando. Un objeto actúa de forma tangencial a la piel (Ej. lata de atún).
3. **Heridas con pérdida de sustancia:** de bordes separados e irregulares. El pedículo anteriormente citado estará también seccionado.

### Actuación:

**Heridas leves:** Limpiaremos con agua o suero fisiológico, aplicaremos antiséptico.

**Heridas graves:** Limpiaremos con agua o suero fisiológico, aplicaremos antiséptico y cubriremos con un apósito. La elección del apósito se realizará en base a la necesidad de la herida. Pueden ser húmedos o no, y podremos vendar siempre y cuando lo creamos conveniente.

No utilizaremos para limpiar heridas algodón, yodo, pomadas o polvos con antibióticos, etc. Tampoco intentaremos explorar heridas complicadas.

## 7.5 Electrocutión

La electrocución se produce cuando una corriente atraviesa el cuerpo. En el caso de las electrocuciones, lo más importante es que solo veremos la quemadura de entrada y de salida, pero no la parte interna. De este modo, lo más complicado será evaluar la gravedad de la quemadura.

Por eso, contaremos con que una quemadura eléctrica, o electrocución, siempre será grave, puesto que no conocemos el alcance de lesión interna. Además, la corriente al atravesar el cuerpo puede causar alteración del ritmo cardiaco. Aun teniendo en cuenta la gravedad, esta va a depender en cierto modo:

- o del tipo de corriente.
- o del voltaje e intensidad.
- o del trayecto por el interior del organismo.
- o de la duración del contacto eléctrico.

### Actuación:

Protegermos a nosotros mismos antes de actuar, evaluando si es posible el acercamiento a la víctima; y proteger a la víctima.

Desconectaremos la corriente. No trataremos de desenchufar nada, ni acercarnos a ningún aparato eléctrico. Directamente iremos al diferencial y lo desconectaremos.

Nos aislaremos en la medida de lo posible, utilizando cualquier material no conductor, antes de tocar a la víctima.

Intentaremos asegurar en primer lugar las constantes vitales, y luego trataremos las quemaduras y shock si lo hubiera. Por último, acercaremos a la persona a que la valore un facultativo.





# 08

## HIPOTERMIA Y CONGELACIÓN, INTOXICACIONES, PICADURAS DE INSECTOS Y ESGUINCES, LUXACIONES O DISLOCACIONES Y FRACTURAS. CUERPOS EXTRAÑOS EN OJOS, OÍDO Y NARIZ

### 8.1 Hipotermia y congelación

Hablaremos de hipotermia cuando la temperatura corporal descienda de 35°C, siendo mortal al bajar de 28°C. Pueden agravar sus efectos la ropa mojada, el viento, consumo de alcohol o drogas, desnutrición, etc.

Reconoceremos la hipotermia por signos como:

- Tiritonas.
- Piel fría seca y pálida.
- Letargo, nivel de consciencia disminuido.
- Respiración lenta y superficial.
- Pulso lento y débil.
- Apatía, desorientación, etc.

#### Actuación:

Actuaremos asegurando en primer lugar las constantes vitales. Intentaremos que la víctima no pierda más calor, y si es necesario, retiraremos ropa mojada. Proporcionaremos bebidas calientes.

La **congelación** suele suceder por exposición prolongada al frío. Los vasos de las extremidades de contraen como mecanismo de defensa para disminuir pérdida de calor, pudiendo provocar lesiones en los tejidos.

Puede llegar a producir insensibilidad permanente o muerte de los tejidos.

- Reconoceremos la congelación por signos como:
  - I. Frío y hormigueo.
  - II. Palidez, seguida de entumecimiento.
  - III. Enrojecimiento y sensación de pinchazos.
  - IV. Cambio de color de la piel afectada:
    - a. Blanco, y posteriormente salpicado de azul.
    - b. Al recuperarse roja, caliente, dolorida y con ampollas.
    - c. Si existe muerte celular, negro.

#### Actuación:

Llevar a la víctima a un lugar cálido, retirar ropa mojada, no exponer la zona afectada al calor directo, dar bebidas calientes y azucaradas, no frotar la zona afectada, etc.

### 8.2 Intoxicaciones

Una intoxicación es el resultado de la acción de un tóxico sobre el organismo humano.

Un tóxico es una sustancia que introducida en el organismo humano es capaz de lesionarlo.

Distinguiremos entre intoxicaciones:

- **Crónicas:** cuando se dan efectos a largo plazo.
- **Agudas:** cuando se dan los efectos inmediatos.

Podemos hablar de distintos tipos de intoxicación, según la vía de penetración:

- **Digestiva:** venenos, medicamentos, etc.
- **Respiratoria:** humos, aerosoles, etc.
- **Parenteral:** picaduras, mordeduras, inyección de sustancias, etc.
- **Mucosas o cutánea:** insecticidas, plantas, etc.
- **Reconocimiento de una intoxicación:**
  - Dependerá del tóxico, de la cantidad, y de la vía de entrada.

Aun así, podemos encontrarlos por norma general:

- Dolor o molestias abdominales.
- Sudoración importante.
- Convulsiones.
- Visión nublada.
- Erupción cutánea.
- Aumento de la temperatura corporal.

### Actuación:

- Intentaremos autoprotegerlos, eliminando el riesgo.  
 - Aseguraremos en primer lugar las constantes vitales, y luego averiguaremos que tóxico lo ha producido.  
 Es importante conocer si ha vomitado, para informarlo a un facultativo.

Dependiendo del tipo de intoxicación, actuaremos de una forma u otra.

- Intoxicación alimentaria aguda: si está consciente, inducir al vómito, arropar y administrar un laxante.
- Intoxicación por gases: ventilar la estancia, alejar a la persona de la fuente, acostar sobre un lado con el tronco elevado y arropar.
- Intoxicación etílica: producir el vómito, administrar café si está consciente y arropar.
- Intoxicación por medicamentos: provocar el vómito y administrar bastante agua si está consciente.

Todo lo anterior irá acompañado del consiguiente traslado al centro médico o aviso al 112.

### 8.3 Picaduras de insectos

**Picaduras:** cuando el animal inyecta el veneno.

**Mordeduras:** cuando se produce una herida.

La gravedad de la picadura va a depender de:

- sí es picadura múltiple.
- sí afectan a cara o cuello o interior de la boca.
- sí existe hipersensibilidad al tóxico.
- si se encuentra en edad de riesgo, como recién nacido, niño o anciano.

- Reconoceremos una picadura de insecto, por los siguientes síntomas:
  - Dolor.
  - Hinchazón.
  - Aguijón clavado.

Trataremos las picaduras de insectos distinguiendo dos categorías:

- **Venenosos o picadores:** avispas, abejas, abejorros, hormigas y escorpiones.
- **Parásitos o chupadores:** mosquitos, tábanos, pulgas, chinches, ácaros y garrapatas.

Se puede dar una primera reacción o reacción local intensa, donde la zona se vuelve edematosa y enrojecida. También puede darse una reacción exagerada, en la que el miembro puede verse afectado en su totalidad. Hablaremos entonces de una reacción alérgica a dicho veneno. Esta alergia puede desembocar en un shock anafiláctico, donde la respiración puede verse comprometida, porque en los primeros 15 minutos la cara se hincha y el cuello también, pudiendo obstruir la vía aérea.

También puede darse una reacción toxica, cuando la persona es afectada por múltiples picaduras.

Dependiendo de la zona afectada adquirirá mayor gravedad o no. Por ejemplo, cuello y cara son zonas de riesgo en picaduras.

### Picaduras de abejas y avispas

- La diferencia entre estas es que la avispa conserva el aguijón tras una picadura, cosa que no sucede en las abejas. Las abejas al dejar el aguijón dejan parte de su aparato digestivo, por lo que morirán poco tiempo después. El aguijón hay que retirarlo lo antes posible para que no se inocule todo el veneno.
- Las avispas al picar desprenden una feromona que atrae a más miembros de la colonia, por lo que es importante retirarse de la fuente de peligro una vez picado

### Actuación:

Aplicar agua sobre la herida, y mojar una compresa con amoníaco rebajado, hielo o vinagre.

Si se ha producido una picadura en la boca o en el cuello, será útil dar al afectado un cubito de hielo para irlo chupando en el traslado al centro hospitalario.

Todo lo anterior debe realizarse mientras se comprueba que se mantienen las constantes vitales. En el caso concreto de garrapatas, tendremos sumo cuidado porque liberan una toxina que puede producir meningoencefalitis, fiebres hemorrágicas, etc.

Si la garrapata se ha quedado adherida a la piel, añadiremos glicerina o aceite para facilitar su extracción. No es demostrado el uso de cigarrillos encendidos o de calor en la zona, aunque son técnicas habituales en la retirada del insecto.

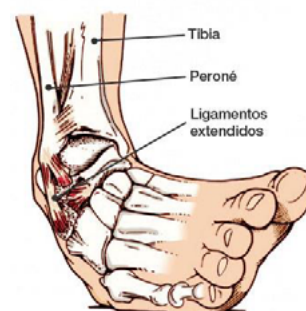### 8.4. Esguinces, luxaciones o dislocaciones y fracturas

Hablaremos de un esguince cuando los ligamentos que unen una articulación se alargan o se rompen, debido a un movimiento anormal.

Los síntomas serán dolor de la zona, inflamación del miembro, e impotencia funcional.

Inmovilizaremos mediante un vendaje compresivo, elevaremos el miembro para evitar la hinchazón, aplicar frío en un primer momento y no aplicar pomadas. Trasladar a un centro médico.

- Diremos que hay una luxación cuando los huesos de una articulación se desplazan de su posición normal.




La sintomatología será la limitación del movimiento, la hinchazón, el dolor intenso, y la articulación aparece fuera de lugar.

Dejaremos la articulación en la misma posición en la que la encontremos.

- Una fractura es la pérdida de continuidad de un hueso. Puede ser una fisura o una rotura completa.

La sintomatología será dolor intenso que aumenta al mover la zona. Deformidad y acortamiento y amoratamiento de la zona. Impotencia funcional e inflamación.



Si la fractura se encuentra en miembros superiores, retiraremos anillos o pulseras. Si hay herida además de la fractura, la cubriremos con apósitos estériles.

## 8.5 Cuerpos extraños en ojos, oído y nariz

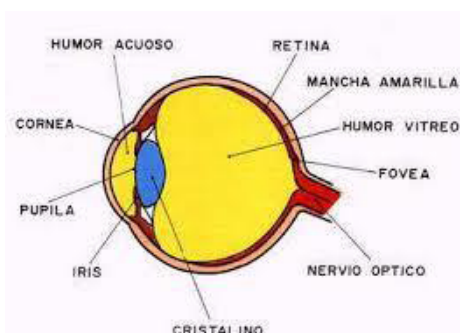
Llamaremos cuerpo extraño a cualquier objeto que se encuentre alojado en una cavidad del organismo y que no pertenezca a ella.

### Cuerpos extraños en ojos

Puede estar en la conjuntiva o en la córnea. Los más habituales son polvo, insectos, cosméticos, etc.

Los más habituales en la córnea son trozos de metal u objetos oxidados. Pueden raspar el ojo e introducirse en él. Los síntomas serán dolor, enrojecimiento, lagrimeo, dificultad para mantener el ojo abierto, e inflamación del ojo afectado.

En este caso procederemos lavando el ojo con agua cristalina para intentar desalojar objetos extraños. Ladearemos la cabeza hacia un lado e intentaremos bajar el párpado inferior mientras mira hacia arriba.



Si el ojo está afectado por un agente químico, lavaremos con agua y vendaremos. Si los dos ojos están afectados lavaremos y vendaremos los dos hasta la llegada al centro sanitario.

### **Cuerpos extraños en oídos**



En adultos suelen ser insectos, y en niños pueden ser también la costumbre de introducirse objetos en el oído.

La sintomatología es dolor, excesiva supuración, zumbido, y en ocasiones marcha inestable.

Si es un insecto, inclinaremos la cabeza hacia el lado contrario del afectado, aplicaremos 3 o 4 gotas de aceite. Dejamos actuar durante 1 o 2 minutos y ladearemos entonces hacia el lado afectado.

### **Cuerpos extraños en la nariz**

Suelen ser los niños pequeños quienes se introducen objetos en la nariz.

Se presentará dolor nasal, irritación, dificultad para respirar, sensación de tener algo en la nariz e inflamación.

Tranquilizaremos al niño, taponaremos el lado libre para intentar que expulse el objeto por el otro. No hurgaremos en la nariz, y evitaremos que se inspire fuertemente ya que puede quedar alojado en una parte comprometida. Acudiremos al centro de salud más cercano.